9

ZUR LEHRE

VON DEN

OPTICUS-TUMOREN

INAUGURAL-DISSERTATION

BEHUFS ERLANGUNG DER DOCTORWÜRDE

DER

HOHEN MEDICINISCHEN FACULTÄT ZU BASEL

VORGELEGT VON

THEOPHIL GLOOR,

PRACT. ARZT AUS BASEL.

GENEHMIGT AUF ANTRAG
VON HERRN PROF. Dr SCHIESS-GEMUSEUS.

BASEL

BUCHDRUCKEREI KREIS.

1892

Zur Lehre

von den

OPTICUS-TUMOREN

Inaugural-Dissertation

behufs Erlangung der Doctorwürde

der

hohen medicinischen Facultät zu Basel

vorgelegt von

THEOPHIL GLOOR,

pract. Arzt aus Basel.

Genehmigt auf Antrag
von Herrn Prof. Dr. Schiess-Gemuseus.

Digitized by the Internet Archive
in 2018 with funding from
Wellcome Library

https://archive.org/details/b3058730x

Meinem hochverehrten Lehrer

Herrn

Professor Dr. Schiess-Gemuseus

in Dankbarkeit und Hochachtung

gewidmet.

Zur Lehre von den Opticustumoren.

Anschliessend an einen in der Basler ophthalmologischen Klinik operirten Fall.

EINLEITUNG.

Da die Geschwülste am orbitalen Theil des Sehnerven zu den Seltenheiten gehören, so war ich gerne bereit, den im Jahre 1889 auf der Basler Augenklinik von Herrn Professor Schiess operirten Fall, der mir gütigst zur Veröffentlichung überlassen wurde, zu beschreiben.

Wenn wir die Litteratur, die von den Geschwülsten des orbitalen Theils des Sehnerven handelt, durchstöbern, so fällt uns auf, dass die meiste aus der neuesten Zeit stammt, und dass diejenigen Schriften, welche einen Ueberblick geben über das bisher auf diesem Gebiete gesammelte Material, in der Regel erst mit den Fällen von Goldzieher aus dem Jahre 1873 beginnen. Es scheint, dass man in der ersten Hälfte unseres Jahrhunderts diesem Abschnitt der Pathologie nicht viel Aufmerksamkeit geschenkt hat, was wohl auch seinen Grund haben mochte in dem Mangel an guten Mikroscopen und dem daherigen Fehlen einer genauen mikroscopischen Histologie. Da ferner die intraorbitalen Sehnerventumoren doch relativ selten sind, so war auch keine Gelegenheit vorhanden, durch häufige makroscopische Anschauung Erfahrung zu sammeln und auf diese Weise die Kenntniss der-

selben auf den hohen Grad zu bringen, wie etwa die des Mammacarcinom's und anderer derartiger Geschwülste, die öfters vorkamen und zugleich der Sektion leicht zugänglich waren. Das will aber nicht heissen, dass gar nichts über Opticustumoren bekannt geworden sei; denn es sind doch solche zuweilen bei Sektionen entdeckt und dann in Handbüchern der Augenheilkunde und der pathologischen Anatomie und einzelne Fälle in Zeitschriften beschrieben worden, allerdings meist sehr kurz und ohne Krankengeschichte. So erwähnt schon Donatus im Jahre 1856 eines Jünglings aus Venedig, dessen rechtes Auge stark prominirte wegen eines scirrhösen Tumors in der Orbita, so dass das ganze Gesicht entstellt wurde. Er sagt dann weiter von dem Betreffenden: qui tamen tum aetatis ope, tum Medicis auxiliis tandem longo tempore est liberatus.

Auch aus dem 17. Jahrhundert finden sich einige derartige Angaben von Nicolaus Tulp, Bonetus u. a.

1763 schreibt Boissier de Sauvages: Ipse vidi bis in puerulis scrophulosis amaurosim etiam subito ingruentem; secto cadavere inveni glandulam strumosam nervis opticis incumbentem.

Mohrenheim exstirpirte 1783 ein krebsiges Auge. Der Patient starb bald nachher und man fand den Nerven an das Sehloch angewachsen und schwammig.

Wagner operirte im Jahre 1797 einen 36jährigen Mann, bei dem sich im Verlaufe von 14 Jahren ganz allmählig Exophthalmus ausgebildet hatte, wegen eines Schwammgewächses in der Orbita. Dasselbe hatte ein Gewicht von 18 Loth und bestand aus blassrothem, festem Fleisch. Es erfolgte Heilung; kein Recidiv.

Wir sehen, es fehlt nicht an Beobachtungen aus jener Zeit, aber dieselben waren nicht eingehend; es wird meist nicht gesagt, von wo eigentlich jeweilen die Geschwulstbildung ausging, ob vom Sehnerven selber, ob von seinen Scheiden oder von andern Gebilden der Orbita. Solche genauere Angaben tauchen erst in unserem Jahrhundert auf. Wir finden z. B. bei Antonio Scarpa einen Fall beschrieben aus dem Jahre 1816: Junger Mann mit Exophthalmus. Die intraorbitäre Geschwulst ist oberhalb des Bulbus zu fühlen. Exstirpation derselben mit Erhaltung des Augapfels. Heilung. Die Geschwulst war wallnussgross, zeigte auf dem Durchschnitt ein speckiges oder scirrhös-krebsiges

Gewebe, das ein granulöses Aussehen hatte wie Lebersubstanz und an mehreren Stellen erweicht war. Ausgangspunkt war die Scheide des Sehnerven.

1830 operirte William Mackenzie eine junge Frau, bei der sich seit 2 Jahren starker Exophthalmus gebildet hatte mit rasch eintretender Sehstörung. Enucleation und nachher Exstirpation der Geschwulst. Dieselbe war wallnussgross, hart und schloss den Sehnerven ein bis unmittelbar an den Bulbus. Sie hatte einen fibrösen Bau. Heilung ohne Recidiv.

Mit dem im Jahre 1842 von Heymann veröffentlichten beginnt die Reihe der bekannteren Fälle. Es handelte sich um ein 19jähriges Individuum, bei dem seit dem fünften Lebensjahre Diplopie bestand, die nicht lange lästig war, weil die Sehschärfe bald abnahm und das Bild des erkrankten Auges vernachlässigt wurde. Es begann dann langsames Hervortreten des rechten Auges mit Behinderung in der Bewegung nach unten. Keine Schmerzen. Es wurde keine Operation vorgenommen; der betreffende Patient starb an Lungenphthise. Bei der Section zeigte sich eine olivenförmige Anschwellung des Sehnerven vom Bulbus bis zum Chiasma. Der weisse Tumor war von verdicktem Neurilemm umgeben, war im Ganzen von harter und nur an einzelnen Stellen von weicher Consistenz. Der Opticus lag grösstentheils an der Peripherie der Geschwulst, jedoch konnten überall in derselben vereinzelte Nervenfasern nachgewiesen werden. Der Tumor bestand aus zarten Bündeln feiner, glatter, bindegewebiger Fasern.

Es folgten dann in den Jahren 1858—1866 die Fälle von Lidell, von Gräfe, Ritterich, Szokalski, Rothmund und Galezowski.

In den siebziger Jahren wurde diesem Kapitel noch mehr Aufmerksamkeit zugewendet, und aus dieser Zeit stammt eine ganze Reihe von Veröffentlichungen.

Die erste grössere Sammlung des Materials über die Sehnervengeschwülste erfolgte im Jahre 1877 durch Theodor Leber, welcher 20 Fälle aufführte. In der Dissertation von Willemer, die 1879 erschien, sind 27 Fälle aufgezählt, wovon 3 eigene aus der Augenklinik zu Göttingen und 24 der Litteratur entnommene. Vossius in Königsberg publizirte 2 neue Fälle und vermehrte

die Sammlung Willemers noch um 7 Fälle aus der Litteratur. 1883 folgte ein neuer Fall in der Arbeit von Hesdörffer aus der Klinik von Prof. Michel in Würzburg und zuletzt 1887 noch einer in der Dissertation von Paul Wolfheim, welcher im Ganzen 61 Fälle zusammenstellte, die gleiche Anzahl, wie Remy Jocqs in seiner Pariserthese, die aus demselben Jahre stammt.

Seither sind, soviel ich erfahren konnte, nur noch 3 neue Fälle publizirt worden, nämlich einer durch Dr von Garnier in Odessa und zwei durch Ayres, die ich hier desshalb etwas weitläufiger anführe.

Fall von Garnier.

Es handelte sich um ein 15jähriges Mädchen, dessen Sehvermögen auf dem rechten Auge seit einem Jahre in Abnahme begriffen war unter langsamer, schmerzloser Entwicklung von Exophthalmus. Beweglichkeit des Bulbus nach allen Seiten hin erhalten. Ophthalmoscopisch; Neuritis optica. Am 10. August 1890 fand die Operation statt, ausgeführt von Dr Wagner. Entfernung des Bulbus, weil die Abtastung nach Durchtrennung der äussern Lidcommissur einen sehr grossen Tumor ergab. Dann Exstirpation der Geschwulst. Normale Heilung. 3 Monate nachher war noch nichts von einem Recidiv zu constatiren.

Der Tumor wurde gehärtet. In frischem Zustand war er weich anzufühlen. Er hat eine posthornartige Form, ist 35 mm lang und 18 mm dick. Der Augapfel ist unverändert. Die äussere Nervenscheide ist überall glatt und überzieht die Geschwulst. Auf dem Durchschnitt sieht man von blossem Auge zwei verschiedene Schichten: eine innere graugelbliche Masse und eine dem Intervaginalraum entsprechende, graubläuliche äussere Partie. 4 mm weit vom Bulbus weg ist der Nerv noch zu erkennen, dann treten die Fasern auseinander und er löst sich in der Geschwulst auf. Die dünne Pialscheide trennt die innere von der äussern Tumormasse. Gefässe finden sich nur an der Peripherie der Geschwulst. In mikroscopischen Präparaten sieht man Zellen mit rundem Kern und einem bis mehreren Nucleoli, zusammenhängend mit der körnig reticulären Substanz, in der sie liegen; sie bilden die Hauptmasse. Daneben existiren spindelförmige

Zellen mit länglichen Ausläufern, die zuweilen an ihren Enden spiralig gedreht sind. Dieselben quellen nach Essigsäurezusatz auf; sie finden sich in den äussern Partien des Tumors, die dem Intervaginalraum entsprechen. Drittens gibt es Zellen mit sternförmig angeordneten Fortsätzen, am meisten da, wo noch Nervensubstanz vorhanden ist. Sie haben das Aussehen von Neurogliazellen. Zwischen den Nervenfasern liegt viel Rundzellenmaterial, was Dr Garnier für eine Neurogliaproliferation hält, bei der sich noch keine Ausläufer gebildet haben. Die Bindegewebssepta sind theilweise ordentlich erhalten. Die Centralgefässe scheinen congenital zu weit peripher in den Nerven eingetreten zu sein, denn 5 mm hinter dem Bulbus werden sie schon excentrisch, und in einer Entfernung von 12 mm ist nichts mehr von ihnen zu finden. Garnier glaubt, dass die Geschwulst von der Neuroglia ausgegangen sei, und möchte sie eigentlich als Gliosarcom bezeichnen, nennt sie aber nach Analogie anderer Fälle, die ein ähnliches mikroscopisches Resultat ergaben, ein Myxosarcom.

Fälle von Ayres.

1. Zwölfjähriger Knabe, zeigte auf einer Seite leichten Exophthalmus und Verminderung des Sehvermögens. Die ophthalmoscopische Untersuchung ergab eine Neuritis optica; später Nervenatrophie und völlige Erblindung, während dem die Protrusion stärker wurde. Nach oben aussen ein Tumor zu fühlen; Exstirpation desselben sammt Bulbus. Der Tumor ist spindelförmig, mit solider Kapsel und faltiger Oberfläche. Länge 28 mm, grösster Durchmesser 20 mm. Die histologische Untersuchung zeigte ein Sarkom aus kleinen Rundzellen, theilweise vascularisirt, zum grossen Theil aber war es Myxosarcom. Wenig Pigment. Der Opticus verlief durch den Tumor, war aber entschieden verändert.

2. 22jähriges Mädchen, war mit 9 Jahren heftig auf den Nacken gefallen und war eine Zeit lang bewusstlos. Zwei Jahre darauf wurde zufällig die Blindheit des rechten Auges entdeckt. Langsame Entwicklung von Exophthalmus bis 7 mm. Beweglichkeit des Augapfels erhalten. Kein Tumor zu fühlen. Operation. Exstirpation einer Geschwulst sammt Bulbus. Das Mädchen starb

6 Monate nachher an Typhus abdominalis. Der Tumor bildete eine unregelmässige Pyramide und hatte eine dicke glatte Kapsel. Die Basis war 25 : 14 mm, die Länge 40 mm. Es war ein kleinzelliges Spindelzellensarcom. Die Nervenfasern, die es enthielt, waren degenerirt und auseinandergedrängt.

Die früheren Fälle hier im Auszug wiederzugeben, halte ich für überflüssig, da dies schon durch Willemer, Hesdörffer u. A. in ihren Dissertationen in übersichtlicher Weise geschehen ist und daher an dieser Stelle bloss eine Wiederholung sein könnte; ich beschränke mich vielmehr darauf, den eigenen Fall zu beschreiben und im Anschluss daran, mit Berücksichtigung des bis jetzt gesammelten Materials, die verschiedenen Erscheinungen, welche die Opticustumoren hervorrufen, im Zusammenhang zu besprechen und zu versuchen, ein klares Krankheitsbild zu geben. Zur leichtern Uebersicht und um nicht wieder den ganzen Titel angeben zu müssen, habe ich nach dem Vorbilde Hesdörffers die Fälle in einer Tabelle zusammengestellt, dem Jahrgange ihrer Veröffentlichung nach geordnet und darnach numerirt, und werde im Text jeweilen nur mit Angabe der Nummer auf die betreffenden Fälle verweisen.

Eigener Fall.

Krankengeschichte.

Perlet, *Louise,* 36 Jahre alt, von Bondeval, Frankreich.
Eintritt in die Augenheilanstalt Basel den 4. Februar 1889.
Austritt » 27. » »

Patientin kam erstmals am 18. Januar 1888 in die Privatsprechstunde von Herrn Professor Schiess mit der Angabe, schon seit zwei Jahren Abnahme von S R zu bemerken, besonders nach dem Bücken. Damals keine Vortreibung des rechten Bulbus. R S = $^1/_2$. Sehr starke Neuritis optica. Papille geschwellt, Venen dick und geschlängelt, Arterien dünn. — Kam dann Ende Oktober 1888 in die Poliklinik, mit Klage über Schmerzen in der Stirngegend, Abnahme des Sehvermögens und Fliessen der Augen. Damals schon leichte Protrusion des rechten Bulbus, leichte Beschränkung seiner Bewegungsexcursionen. Wurde mit Jodkalistirnsalbe und Jodkali innerlich behandelt. Damals R S = $^2/_7$ H 1,0. Ophthalmoscopisch Stauungspapille. Gesichtsfeld nach aussen stark beschränkt.

Status præsens: gut genährte, aber etwas kränklich aussehende Frau. Beide Augen werden gut geöffnet.

Linkes Auge äusserlich normal. L S = 1.

Rechtes Auge in toto etwas vorgetrieben. Bewegungsexcursionen nach oben und nach beiden Seiten ziemlich stark beschränkt, nach unten am wenigsten. Blasses Oedem der Conjunctiva. Die rechte Pupille reagirt für sich allein etwas weniger gut als mit der andern. R S = $^1/_5$ schwach. Gläser werden verworfen. Sonst äusserlich normal. Das Bild des rechten Auges wird meistens vernachlässigt, doch können Doppelbilder hervorgerufen werden mittelst Vorhalten farbiger Gläser und Prismen. Dieselben sind beim Blick nach rechts gleichnamig, beim Blick nach links gekreuzt; beim Blick geradeaus keine Doppelbilder.

Ophtalmoscopischer Befund: Medien klar, Papille graulich und etwas trüb, mit grauen, verwaschenen Rändern; Arterien dünn, Venen geschlängelt und etwas verdickt.

Gesichtsfeld allgemein, besonders lateral, eingeschränkt, zeigt zwei einspringende Ausfälle. — Der abtastende Finger stösst überall nur auf weiches, elastisches Gewebe; ein Tumor ist nicht erkennbar.

Operation, *9. Februar 1889:* Tiefe, ruhige Chloroformnarcose nach Injection von Morphium muriaticum.

Vom äussern Lidwinkel wird lateralwärts ein circa $2^1/_2$ cm langer Schnitt ausgeführt; darauf ein Bogenschnitt an den erstern anschliessend und dem Supercilium folgend nach oben, circa 6 cm. lang. Dann wird der betreffende Hautlappen herunterpräparirt. In der obern Uebergangsfalte wird die Conjunctiva getrennt und nach aussen und oben die Tenon'sche Kapsel eröffnet. M. rect. externus und superior werden durch Seidenligaturen nahe ihrer Ansatzstelle markirt und befestigt und der Ansatz durchgeschnitten. Das retrobulbäre Fettgewebe drängt sich überall stark vor. Dem von aussen und von oben her in die Orbita eindringenden tastenden Finger stellt sich kein circumscripter Tumor entgegen, dagegen erscheint der Opticus selbst als dicker Strang, von Geschwulstmassen völlig umwachsen bis zum foramen opticum.

Enucleation wird deshalb vorgenommen; nachträglich der Opticus so nahe wie möglich am foramen opticum abgeschnitten, die Geschwulstmassen mit Scheere und scharfem Löffel möglichst entfernt und darauf die ausgedehnt erhaltene Conjunctivalwunde mit Catgut, die äussere Hautwunde mit Seideligaturen geschlossen.

Verband.

Die Narcose dauerte circa $^5/_4$ Stunden, und die Patientin hat viel Blut verloren. Sie ist den ganzen Tag über äusserst schwach und bricht mehrmals. — Eisblase, Campheræther, Cognac mit Ei.

Abends Verbandwechsel und Reinigung.

10. Februar. Patientin hat schlecht geschlafen und klagt über etwas Schmerzen in der Wunde. Fieberfrei. Bricht nicht mehr. Puls gut. Abends Verbandwechsel. Ziemlich starke Schwellung des Orbitalinhaltes; kein Sekret; leichte Blutung. Hautwunde reizlos.

11. Februar. Allgemeinbefinden gut. Lokale Schmerzen. Noch ziemlich starke Schwellung des Orbitalinhaltes. Sonst keine Reizungserscheinungen. Verband.

12. Februar. Stat. idem. Fieberfrei. Schwellung nimmt nicht ab. Abends mit Scalpell in der Mitte der Conjunctivalnaht incidirt; es ergiesst sich nur ganz wenig dunkel gefärbtes Blut. Kein Einsinken der Schwellung. Fester Compressionsverband.

13. Februar. Aeussere Hautwunde ganz vernarbt. Suturen entfernt. Gegen den äussern Lidwinkel zu stösst sich ein Conjunctivalfetzen nekrotisch ab, wird mit der Scheere vollends abgetragen. Die zwei Suturen der äussern Haut am Lidwinkel werden noch gelassen.

14. Februar. Die Schwellung des Orbitalinhaltes nimmt ab. Patientin ist beständig fieberfrei. Allgemeinbefinden gut. Nur ganz wenig Schmerzen in der Gegend des äussern Lidwinkels. Verband.

15. Februar. Die Suturen an dem äussern Lidwinkel werden entfernt. Ganze Hautwunde reactionslos geheilt. Etwas Conjunktiva stösst sich immer noch nekrotisch ab. Verband.

17. Februar. Die Schwellung nimmt beständig ab und macht einer Einsenkung Platz. Ausser der nekrotischen Conjunctivalstelle am äussern Lidwinkel ist die Wunde völlig reizlos. Das obere Lid kann noch gar nicht spontan gehoben werden. Bei Bewegung des linken Auges macht der Stumpf kaum bemerkbare Mitbewegungen. Kein Verband; Lappen.

18. Februar. Patientin ist den ganzen Tag auf.

20. Februar. Immer noch leichtes Fliessen. Das obere Lid hängt etwas über das untere herunter und kann spontan nicht gehoben werden. Bei Augenbewegungen links ganz leichte Mitbewegungen des Stumpfes rechts. Gar keine Druckempfindlichkeit. Nach aussen im Conjunctivalsack immer noch eine nekrotische Partie.

23. Februar. Status idem. Fast kein Sekret mehr.

27. Februar. Linkes Auge äusserlich normal. L S = 1. Acc. $8{,}5$ D.

Rechtes Auge fliesst noch ganz wenig. Oberes Lid kann gar nicht spontan gehoben werden. Der Stumpf, der sehr resistent und diffus geschwellt erscheint, macht nur leichte Mitbewegungen

mit dem linken Auge. Aeussere Hautnarbe ganz verheilt und kaum sichtbar. Conjunctivalnarbe grösstentheils gut verheilt. Im äussern Lidwinkel etwas nekrotische Conjunctiva. Fast keine Druckempfindlichkeit.

Patientin wird entlassen; sie erhält noch Sublimat zum Auswaschen.

Herr Dr. Jülg in Beaucourt hatte die Freundlichkeit, am 7. Februar 1892 den status præsens aufzunehmen und Herrn Professor Schiess mitzutheilen. Derselbe lautet folgendermassen:

Rechts: Abulbie. Die Conjunctiva ist glatt, nicht geschwellt, von normaler Färbung, nur die Conjunktiva des obern Lides ist leicht geröthet; keine vermehrte Sekretion. Die Conjunctivalnarbe ist transversal, weiss, fast lineär. Das Gewebe der Orbita erscheint überall von normaler Consistenz; keine Knoten oder verhärtete Stellen zu fühlen. Von einem Recidiv ist also bis jetzt keine Spur zu finden.

Links: S = 1. Medien klar; Augenhintergrund normal. Accommodation dem Alter der Patientin entsprechend. Das Allgemeinbefinden ist ein ziemlich gutes: Pat. arbeitet in der Fabrik. — Seit der Operation sind also gerade 3 Jahre verflossen, ohne dass sich irgendwie Zeichen eines Recidivs bemerkbar gemacht hätten; die Heilung kann daher wohl als eine definitive angesehen werden.

Untersuchung der Geschwulst.

Vom Auge weg zieht sich, an den Bulbus sich andrängend, nach hinten bis zum foramen opticum ein cylindrischer Strang, der in 2 Stücken herausbefördert wurde. Seine Dicke schwankt zwischen 7 und 9 mm. Derselbe enthält auf dem Querschnitt den schon makroscopisch sich scharf abhebenden Opticus, umgeben von der sehr stark verdickten äussern Nervenscheide. Bei der mikroscopischen Untersuchung von Querschnitten mit schwacher Vergrösserung finden wir in der Mitte des Präparates den Sehnerven, welcher rund ist, die normale Dicke von 3 mm. aufweist und in seinem gröbern Gefüge völlig unverändert erscheint. Die einzelnen Bündel setzen sich scharf von dem einschliessenden Perineurium ab. Die piale Scheide (P) liegt überall

dem Nerven eng an. Es folgt dann die äussere Nervenscheide (D), welche durch einen schmalen Zwischenraum von der innern getrennt ist. Sie ist auf ihr 4 – 8faches verdickt und zwar neben Bindegewebswucherung hauptsächlich durch eine Geschwulstmasse (T), die im Ganzen in ihrer Mitte verläuft, also in den Schichten der Dura selbst. Die Neubildung hält sich aber nicht streng an diese mittlere Zone, sondern sendet auch nach aussen und innen Fortsätze in das Scheidengewebe hinein; häufig, besonders in der äussern Bindegewebslage, findet man sie in Form rundlicher, kleinerer und grösserer Zellnester. An einzelnen Stellen prävalirt das Geschwulstgewebe und findet sich verhältnissmässig nur wenig durales Bindegewebe, während es dann wieder Stellen gibt, wo nur einzelne Geschwulstzüge oder Geschwulsthäufchen sind in der äussern Scheide, die als solche verdickt erscheint. In Figur 2, welche bei etwas stärkerer Vergrösserung aufgenommen ist (circa 25 : 1), sind auch deutlich zwei Ciliarnerven (N) zu sehen. Die übrige Buchstabenbezeichnung ist gleich wie in Fig. 1. Bei starker Vergrösserung von Querschnitten erblickt man den scharf abgegrenzten Sehnerven, der vollständig unverändert ist; überall sieht man die Durchschnitte der Axencylinder in dicht gedrängter Anordnung. Nirgends ist etwas von fettiger Degeneration oder Atropie von Nervenbündeln zu entdecken. Auch an den zwei Centralgefässen, die man auf dem Durchschnitt sieht, ist nichts anderes zu bemerken, als bei normalen Präparaten. Die Pialscheide zeigt ebenfalls nichts Abnormes, auf keinen Fall ist sie verdickt. Gleichwie der Opticus sind auch die Ciliarnerven, die man auf dem Querschnitt sieht, ganz intakt.

In geringem Abstand von der Pialscheide folgt dann die kolossal verdickte Duralscheide, in deren Zwischenräumen überall Geschwulstmassen eingelagert sind, theils in grössern Massen beieinander, theils nur als feine Züge, die eine Art von Netzwerk bilden, oder als Zellnester von rundlicher Form. Die Dicke der Duralscheide beträgt an ihrer dünnsten Stelle $1{,}_6 - 2{,}_0$ mm und an ihrer dicksten, die der ersteren gerade gegenüber liegt, $4{,}_0$ mm. Zwischen diesen beiden Extremen findet ein allmähliger Uebergang statt. Daher kommt es auch, dass der Sehnerv eine leicht excentrische Lage hat auf den Querschnitten. Die normale

äussere Scheide hat nach Schwalbe eine durchschnittliche Dicke von 0,5 mm. Bei der Färbung mit Hæmatoxylin erscheint das Bindegewebe hell und die Geschwulstmassen dunkel und man sieht, wie diese, die im Allgemeinen eine mittlere Schicht in der Dura bilden, überall von starken Bindegewebszügen durchzogen sind. Dieselben gehen von der innern zur äussern Bindegewebslage, aber nicht auf direktem Weg, radienförmig, sondern sie nehmen meist einen etwas schiefen Verlauf und sind durch zahlreiche Anastomosen miteinander verbunden. Es fällt dann auf, dass die Zellen der Neubildung, besonders da, wo man die scharf begrenzten runden Nester sieht, so dicht beisammen liegen, dass man kaum Zwischensubstanz wahrnehmen kann. Es sind Haufen von mässig langen Spindelzellen mit grossem rundem oder ovalem Kern und vielen Kernkörperchen, umgeben von einem schmalen Saume von Protoplasma.

Untersucht man Längsschnitte, so sieht man stellenweise ziemlich viele kleine Lücken im Gewebe, die als Lymphspalten aufzufassen sind. Wir müssen annehmen, dass die auffallenden Schwankungen des Sehvermögens doch von dem mehr oder weniger starken Füllungszustand derselben abhängig waren. Grössere Lymphräume, wie in dem von Herrn Prof. Schiess im 34. Band des Archivs für Ophthalmologie beschriebenen Falle Schaffner, existiren in unserm Falle nicht. An einzelnen Stellen, wo das Gewebe nur ganz locker angeordnet ist, was nur an peripheren Partien vorkommt, sieht man in Verbindung mit grossen Kernen ganz lange, feine, geschlängelte Fasern, ähnlich wie im Falle Schaffner. Die Vascularisation der eigentlichen Geschwulst ist eine sehr spärliche, denn man findet fast nur Schlingen von Capillaren und nur hie und da ein grösseres Gefäss. In einzelnen Präparaten trifft man stellenweise ziemlich viele bräunliche Herde von unregelmässiger Form im Gewebe, die aller Wahrscheinlichkeit nach als Reste von Extravasaten aufzufassen sind. Es müssen also wohl zeitweise starke Fluxionszustände vorhanden gewesen sein. Im Gegensatz zum Tumor sind an der Peripherie in dem infiltrirten Duralgewebe reichlich Blutgefässe zu finden.

Bei der Anfertigung von Zupfpräparaten nimmt man eine beträchtliche Consistenz des Gewebes wahr und es hält schwer,

die Massen gehörig zu lockern; dieselben lassen sich immer nur als kleine Bröckel auseinanderreissen. Trotzdem scheint doch das Ganze einen fibrillären Charakter zu haben, denn man findet nirgends etwa auseinanderfallende Zellhaufen, und je mehr Mühe man auf das Verzupfen verwendet, desto feinere Fasern bekommt man zu Gesicht. Bei starker Vergrösserung finden sich zwar Stellen, wo rundliche Zellen in Massen beieinander liegen, so dass man auf den ersten Blick glaubt, Rundzellen vor sich zu haben. Bei genauem Zusehen kann man jedoch bemerken, dass die Zellen feine Ausläufer haben. In diesen Geschwulstnestern, die eine concentrische Anordnung zeigen, liegen die grossen, runden Kerne, die nach mikrometrischen Messungen eine durchschnittliche Dicke von $0{,}008 - 0{,}012$ mm haben, dicht aneinander, von nur wenig Protoplasma umgeben. In der Nähe der Nester findet man in der Regel eine Gewebspartie mit immer noch grossem Zellreichtum, aber schon etwas längsstreifiger Structur, und diese Schicht geht dann über in Züge von Spindelzellen mit länglichen Kernen und ziemlich viel Intercellularsubstanz. Die Breite dieser Kerne fand ich durchschnittlich zu $0{,}007$ mm, die Länge ging bis zu $0{,}02$ mm. Wo man freigelegte Bindegewebsfasern trifft, sind dieselben immer breit und stark wellig; sie haben ein starres Aussehen und machen den Eindruck, als ob sie sich mit der Zeit bedeutend zusammengezogen hätten. Auch an dicken Bündeln kann man noch deutlich die Wellenlinien erkennen, besonders weil oft in den Zupfpräparaten die Fasern hie und da etwas auseinanderweichen. Am Rande der mit der Nadel auseinandergerissenen Geschwulsttheilchen, wo keine Kerne mehr sind, sieht man ein dichtes, verfilztes Netzwerk von ganz feinen Fasern, die Ausläufer der Zellen, und es wird daraus klar, warum es nicht gelingen will, einzelne Zellen zu isolieren.

Während im Allgemeinen ein dichteres Gefüge der Geschwulst mit aneinandergedrängten Zellen mit faserigen Ausläufern prävalirt, so finden sich doch hie und da andere Stellen, wo ein ausserordentlich zartes Netzwerk mit wenigen zarten eingelagerten Kernen in unregelmässig begrenzten Hohlräumen sich findet, sicher ein Uebergang zum Fibromyxom.

Die geschilderten Verhältnisse bleiben bei verschiedenen Färbungsmethoden immer die gleichen.

Die Geschwulst werden wir im Ganzen als ein Fibrosarcom auffassen müssen, theilweise myxomatös, bei dem an einzelnen Stellen ein grosser Reichthum von Zellen und Kernen besteht, währenddem an andern Orten mehr der faserige Theil resp. die Ausläufer der Zellen in den Vordergrund treten. Die Geschwulst selber ist in unregelmässiger Weise in die hypertrophische Duralscheide vertheilt. Der Sehnerv selbst ist sowohl in Bezug auf das Septenwerk, als auch auf die Axencylinder normal. Der Opticus und seine Pialscheide sind nirgends lädirt, d. h. von der Geschwulstmasse durchdrungen, während in dem erwähnten Fall Schaffner an mehreren Orten Invasion stattgefunden hatte.

Allgemeines Krankheitsbild.

I. Pathologische Anatomie.

Leber unterscheidet unter den Geschwülsten am orbitalen Theil des Sehnerven zwischen denjenigen, welche vom Nerven selbst oder seiner innern Scheide ausgehen, den eigentlichen Sehnerventumoren, und denjenigen, welche von der äussern Scheide oder dem umgebenden Orbitalgewebe ihren Ursprung nehmen, den uneigentlichen Opticusgeschwülsten. Bei letztern zieht der Nerv einfach durch die Geschwulst hindurch. Zu diesen gehört unser Fall. So zweckmässig nun diese Eintheilung wäre, kann sie hier doch nicht gebührend berücksichtigt werden, weil sich in der Litteratur nicht genügende Angaben finden. Es kommt dies daher, dass eben nach und nach durch das Wachsthum der Geschwulst beide Klassen in eine einzige verschmelzen und dann zur Zeit der Operation nicht mehr unterschieden werden können. Für die eigentlichen Sehnerventumoren, wobei also die äussere Scheide nur ausgedehnt, aber sonst unverändert ist, lassen sich zwar noch Beispiele finden (7, 12, 13, 14, 27, 59 etc.), nicht aber für die andern. Die zwei Fälle aus der hiesigen Augenklinik sind desswegen um so interessanter, besonders auch, weil

sie, wie wir später noch sehen werden, ein merkwürdiges Verhalten des Sehvermögens zeigten.

Betrachten wir demnach die Opticustumoren im Allgemeinen, so fällt uns zunächst auf, dass dieselben fast alle primär vom Nervenstamm oder seinen Hüllen entspringen, und dass sie in der Regel nicht über die Orbita hinausgehen. Die Fälle, wo die Neubildung auf die Retina sich fortsetzte oder durch das foramen opticum weiter wanderte, sind schon selten. Dass sie das Chiasma passirte und Tumorenbildung im Gehirn veranlasste, ist nur in einem Fall von Willemer bekannt geworden (41). Sekundäre Erkrankung kam vor in dem Fall von Galezowski (10) wegen Gehirntumor und bei Krohn (19) wegen einer Krebsgeschwulst im Unterleib.

Es ist erwähnenswerth, dass gerade in der Mitte zwischen Bulbus und foramen opticum die Geschwulst meist am weitesten vorgeschritten ist und daher wohl auch dort begonnen hat.

Meistens finden keine Adhærenzen mit dem Augapfel statt, sondern es beginnt der Tumor erst einige Millimeter hinter der Lamina cribrosa. Daraus und aus der Intaktheit der Muskeln erklärt sich die fast durchweg gute Beweglichkeit.

Die Grösse varirt ziemlich viel zwischen der einer Haselnuss bis zu derjenigen eines Hühnereis.

Ebenso herrscht in der Form grosse Mannigfaltigkeit. Einzelne sind knotenförmig, andere walzenförmig, spindelförmig mit abgestumpften Enden, kugelig, s-förmig gekrümmt, posthornartig etc. Andere stellen bloss eine leichte Anschwellung des Sehnerven dar. Es hat die Gestalt Einfluss auf die Grösse und Richtung des Exophthalmus.

Die Consistenz der Tumoren ergab sich je nach dem Inhalt als weich bis derb; zuweilen war Fluctuation vorhanden oder es waren theils weiche, theils feste Stellen zu palpiren. Durchweg hart war der Tumor von Parisotti (57) ein reines Fibrom.

Die Oberfläche ist in der Regel glatt, manchmal höckerig, gebildet durch Bindegewebe der äussern Sehnervenscheide.

Die Farbe ist grauweiss oder grauröthlich.

Wo die Neubildung ihren Ausgangspunkt genommen hat, ist nicht immer festzustellen, weil uns die Präparate erst dann

zu Gesicht kommen, wenn die Geschwulst nicht mehr auf ein bestimmtes Gewebe localisirt ist. Wir müssen uns daher mit Vermuthungen begnügen; z. B. wenn wir nur an der Peripherie eines Tumors noch Nervenfasern finden und in der Mitte keine mehr, so halten wir es für wahrscheinlich, dass der Tumor vom Centrum ausgangen sei. Die Mehrzahl scheint in dem lockern Gewebe zwischen der innern und äussern Scheide zu entstehen; dann folgen diejenigen der innern Scheide und des interstitiellen Bindegewebs des Sehnerven, und zuletzt diejenigen der äussern Scheide.

Der Opticus selber zeigt ein sehr wechselndes Verhalten und es bestehen nach Willemer drei Möglichkeiten:

1. Der Sehnerv ist vollständig unbetheiligt, weist normale Dicke und Form auf und verläuft einfach durch die Geschwulst hindurch. Dies kann wohl nur dann der Fall sein, wenn die Geschwulst im Intervaginalraum oder in der äussern Scheide sitzt; ist sie in der innern Scheide, so geht sie immer auch auf das Septenwerk des Nerven über, drängt die Nervenbündel auseinander oder bewirkt wenigstens Atrophie derselben. Das Sehvermögen braucht in diesen Fällen nicht ganz erloschen zu sein (61, 69).

2. Der Nerv ist theilweise mitergriffen, er liegt strangförmig an der Peripherie des Tumors und ein Theil desselben löst sich auf, indem die Fasern auseinanderweichen und in die Geschwulst eintreten, um am andern Ende sich wieder mit dem Nervenstrang zu vereinigen. Es kommt dies zu Stande, wenn das Neoplasma nicht von der ganzen Circumferenz der Scheide ausging, sondern nur von einer Seite her kam und den Nerven arrodirte.

3. Der ganze Nervenstamm ist erkrankt, wohl selten direkt mit seinen markhaltigen Fasern, denn das Neuroma verum von Perls dürfte nach den Untersuchungen von Vossius doch wohl ein Myxosarcom gewesen sein, sondern mit dem Septenwerk. Der Nerv geht als Stamm in den Tumor, fasert sich dort auf, so dass er eine Strecke weit gar nicht mehr nachzuweisen ist, und tritt dann am andern Ende wieder als Stamm aus. Wenn die innere Nervenscheide auch erkrankt ist, so kann das Ganze zu einem gleichmässigen Tumor verschmelzen, an dem keine Grenzen mehr zu constatiren sind zwischen den verschie-

denen Gebilden. Das Sehvermögen ist in diesen Fällen natürlich immer erloschen (25, 27, 63 etc.).

Bei der mikroscopischen Untersuchung findet man ein sehr variables Verhalten der Nervenfasern. Zuweilen sind dieselben unverändert, auch wenn sie stark auseinandergedrängt sind, zuweilen sind sie nur vorn und hinten nachzuweisen, fehlen aber in der Mitte. In andern Fällen kann der Nerv makroscopisch ein ganz normales Aussehen haben und mikroscopisch lässt sich keine Spur von Nervenfaser nachweisen (64). In dem Stück Opticus zwischen Lamina cribosa und Tumor besteht meist Atrophie der Nervenfasern.

Daneben gibt es auch viele Uebergangsstufen, wo ein Theil Fasern normales Aussehen hat, ein anderer atrophisch ist; es lassen sich also nicht etwa Regeln aufstellen über das Verhalten der nervösen Elemente in den Tumoren.

Die ophthalmoscopische Untersuchung bestätigt das Resultat der pathologisch-anatomischen, nämlich dass die Geschwulstmasse nach vorn nicht über die Lamina cribrosa hinausgeht. Sie ergibt zwar in frühen Stadien Schwellung der Papille, aber nicht etwa wegen einer Neubildung, sondern einfache Staungspapille. Der Fall von Jacobson (9) macht eine Ausnahme; es wurde dort eine kleine Knochenplatte in der Papille vorgefunden. In spätern Stadien erfolgt dann Atrophie. Arterien dünn, Venen dick und geschlängelt ist die ständige Bemerkung beim ophthalmoscopischen Bild. Wie sich die Centralgefässe zum Tumor verhalten haben, finde ich nirgends angegeben; vielleicht waren sie immer normal, wie in unserem Fall, vielleicht kamen sie öfters gar nicht in Betracht, da sie 10 mm hinter dem Bulbus den Sehnerven verlassen, die Geschwulst sich aber nicht jedes Mal so weit nach vorn erstreckte.

Fragen wir nun nach der Struktur der Tumoren, so spielt das Sarcom die Hauptrolle; denn von den 69 mir bekannt gewordenen Fällen sind 33 allgemein als Sarcome bezeichnet. Daneben nimmt das Schleimgewebe eine hervorragende Stellung ein. Es ist mit Sicherheit anzunehmen, dass noch einige Tumoren, die unter dem Namen von Myxom und Myxofibrom figuriren, eigentlich Sarcome waren und nur wegen ihres auffallend grossen Gehaltes an Schleimgewebe jene Bezeichnung erhielten.

Zur leichtern Uebersicht gebe ich hier die Diagnosen in einer Tabelle zusammengestellt. Es werden angegeben:

Myxosarcome	17,	davon	verliefen	letal	1 (41)
Sarcome	7,	»	»	»	3 (5. 51. 67)
Fibrosarcome	5,	»	»	»	1 (2)
Gliosarcome	2,	»	»	»	1 (39)
Myxomatöses Gliosarcom	2,	»	»	»	—
Gliom	3,	»	»	»	1 (11)
Myxom	9,	»	»	»	2 (3. 14.)
Myxofibrom	3,	»	»	»	—
Fibrom	3,	»	»	»	1 (57)
Tumeur fibro-plastique	1,	»	»	»	—
Tumeur fibronucléaire	1,	»	»	»	—
Psammom	2,	»	»	»	1 (29)
Neurom	3,	»	»	»	—
Eudotheliom	4,	»	»	»	—
Encephaloid der retina und des Opticus	1,	»	»	»	—
Carcinom	2,	»	»	»	2 (4. 19)
Tuberculose	1,	»	»	»	1 (33)
Sklerom	1,	»	»	»	1 (23)
Hyperplasie d. innern Scheide	1,	»	»	»	—
Unbekannt	1,	»	»	»	—
	69,	»	»	»	15.

Es ist aus dieser Zusammenstellung deutlich zu sehen, dass das Sarcom auf jeden Fall unter den Opticustumoren die erste Stelle einnimmt.

Leider lässt sich nun über Gut- oder Bösartigkeit der Geschwülste nicht viel sagen. Ein sehr wichtiger Punkt, nämlich ob dieselben arm an Blutgefässen waren, oder ob sie daran grossen Reichthum zeigten, ist so viel wie gar nicht erwähnt, so dass hier keine Schlussfolgerung möglich wird.

Unter den 69 Fällen sind im Ganzen fünfzehn Todesfälle angegeben; die Mortalität würde somit 21,7 % betragen; hingegen gehen einige davon ab, weil sie nicht direkt wegen der Augenaffektion erfolgten, nämlich: 1 Typhus abdominalis (67), 1 Krebskachexie (19), 1 Phthisis pulmonum (2) und 1 Septichæmie wegen Amputation eines Fusses (23). Es bleiben also noch

11 Fälle oder circa 16 %, und diese sind ziemlich gleichmässig über die verschiedenen Geschwulstarten vertheilt, so dass man einstweilen noch keine derselben als besonders bösartig ansehen kann.

Unter den 11 Todesfällen ereigneten sich 9 unter meningitischen Erscheinungen. Beim Durchlesen der betreffenden Litteratur bekommt man den Eindruck, dass ein guter Ausgang weniger von der Art des Neoplasmas abhängig sei, als vielmehr von der Vollständigkeit der Exstirpation und von einer genauen Handhabung der Antisepsis bei der Operation.

II. Aetiologie.

Die Aetiologie der Opticustumoren ist noch in tiefes Dunkel gehüllt und das mag wohl mit der Seltenheit dieser Geschwülste zusammenhängen. Dass sie wirklich selten sind, geht zur Genüge daraus hervor, dass bis jetzt so wenig Fälle bekannt geworden sind, während wir doch mit Sicherheit annehmen dürfen, dass es wegen der auffallenden Symptome kaum solche gegeben hat, die den Augenärzten nicht zur Kenntniss gekommen wären.

Was das Alter der Patienten anbetrifft, so bemerken wir, dass es meist junge Leute sind, eine Thatsache, die schon Willemer auffiel. Bei manchen datirt der Beginn der Erkrankung aus sehr früher Zeit, zuweilen traten bereits im ersten Lebensjahr deutliche Symptome auf. Nach der Angabe Hersdörffers aus dem Jahre 1883 fielen von 32 Fällen 81 % auf das jugendliche Alter (1.—20. Jahr). Es drängt sich uns bei diesen Zahlen unwillkürlich der Gedanke auf, es sei in vielen Fällen die Krankheit eine congenitale, d. h. wenigstens die Anlage dazu, und die Entwicklung entfalle dann hauptsächlich auf das Kindesalter.

Wohl werden in einigen Fällen (4. 5. 11. 14. 16. 25. 31. 44. 67) Traumen als ursächliches Moment angegeben, und sie mögen ja einen gewissen Einfluss gehabt haben, z. B. auf die Schnelligkeit des Wachsthums; hingegen müssen wir auch bedenken, dass der Laie für eine so auffällige Krankheit eben auch eine handgreifliche Ursache haben will, und dann fällt es nicht schwer, irgend eine Verletzung aufzufinden, der die Schuld zugeschoben wird.

Hereditäre Belastungen konnten bisher in keinem Falle nachgewiesen werden.

Das Geschlecht scheint auch keinen Einfluss zu haben, indem beide Theile ungefähr gleich häufig befallen sind. In 67 Fällen, wo das Geschlecht angegeben war, finden sich 37 weibliche Individuen, und man wird aus diesem geringen Ueberwiegen kaum den Schluss ziehen dürfen, dass das weibliche Geschlecht öfters befallen werde.

Ebensowenig lässt sich eine Differenz in der Häufigkeit der Betheiligung des linken oder des rechten Auges nachweisen.

III. Symptomatologie.

Der Exophthalmus ist das hauptsächlichste Symptom der Geschwülste des Sehnerven, wie übrigens auch für alle Tumoren der Orbita; er wird in jedem Fall angegeben und belästigt den Kranken bedeutend mehr als etwaige Amaurose. Zwar wird er oft erst entdeckt, wenn er schon eine beträchtliche Grösse erreicht hat, was wohl in der ganz allmähligen Entwicklung seinen Grund hat, die den Patienten und seine Umgebung die Veränderung übersehen lässt. So lange der Lidschluss noch möglich ist, haben die Leute gewöhnlich keine besondern Beschwerden von Seite des Exophthalmus; wenn aber die Protrusion so stark wird, dass die Lider sich nicht mehr berühren können, so leidet die unbedeckte Partie des Bulbus an Trockenheit, und es treten dann sehr leicht Hornhautaffektionen auf. Das ist meist der Zeitpunkt, wo die Kranken eine Operation verlangen. Viel stärkerer Grad von Exophthalmus als der, welcher hinreicht, um den Lidschluss unmöglich zu machen, kommt nicht vor, sondern wenn der Tumor noch weiter wächst, so pflegt der Bulbus zu verschwären, bis schliesslich nur noch ein Stumpf übrig bleibt, der auf dem vordern Pole der Geschwulst sitzt, wie in dem Falle von Rothmund (6) angegeben ist. In einzelnen Fällen von hochgradigem Exophthalmus entsprach die Grösse der Geschwulst nicht den Störungen der Stellung und fand man einen verhältnissmässig kleinen Tumor (9). Es ist ja bekannt, wie schwellungsfähig das orbitale Gewebe ist, man denke nur an die Basedow'sche Krankheit, an die Schwellungen, wie man sie nach Fortleitung von Erysipel zuweilen beobachtet. In unserm Falle bestand die Protrusion nach unten aussen, und war keine sehr hochgradige.

Betreffs Richtung der Protrusion finde ich unter 21 Fällen mit diesbezüglichen Angaben:

16 Mal eine Abweichung nach unten oder untenaussen,
3 » » » » oben,
2 » » » » innen.

Zuweilen ist zwischen Bulbus und Tumor eine Masse von Fettgewebe eingelagert, welche wenigstens zum Theil die starke Dislocation des ersteren bewirken könnte. Ferner müssen wir annehmen, dass auch die Consistenz der Neubildung hier in Betracht kommt, dass nämlich derbe, feste Geschwülste eher im Stande sind, den Bulbus vorzutreiben, als weiche. Noch einer andern Sache haben wir zu gedenken, auf die Willemer zuerst aufmerksam gemacht hat, nämlich dass das orbitale Stück des Sehnerven in manchen Fällen bedeutend verlängert und desshalb genöthigt war, abnorme Krümmungen zu machen. Der Opticus verlief dann meist so, dass er vom Auge weg zuerst einen Bogen nach der nasalen Seite hin beschrieb, etwas nach oben, sich dann temporalwärts wendete und durch einen zweiten Bogen bis zum foramen opticum gelangte; der ganze Weg in der Augenhöhle war also stark s-förmig. Aus dieser Vergrösserung in die Länge lässt sich einestheils erklären, warum der Exophthalmus in den betreffenden Fällen so gross war und anderntheils warum die Protrusion oft nicht direkt in der Richtung der Axe der Orbita erfolgt war, sondern etwas nach aussen und unten. Durch die Abweichung des Sehnerven mit seinem distalen Ende nach oben innen war eben der Bulbus etwas nach unten aussen gedreht worden.

Beweglichkeit des Auges. Die Beweglichkeit des Augapfels bleibt in vielen Fällen sehr lange erhalten oder ist nur unbedeutend vermindert, so dass von Gräfe dies als ein wichtiges Symptom bei der Diagnosenstellung auf Opticustumor auffasste. Dass man sich nicht zu sehr darauf verlassen darf, zeigt die Statistik, wonach in 20 Fällen die Beweglichkeit erhalten war; dreizehnmal war sie gleichmässig beschränkt, sechszehnmal war sie nach irgend einer Seite hin behindert, zweimal ganz aufgehoben und achtzehnmal war nichts darüber ausgesagt.

Es ist typisch, dass bei den Geschwülsten des Sehnerven die Augenmuskeln und ihre Nerven intakt bleiben, im Gegensatz zu

carcinomatösen Orbitalgeschwülsten, welche sehr früh jene Organe in Mitleidenschaft ziehen. Wie Willemer betont, erfolgt auch meist die Drehung des Augapfels in normaler Weise, da unmittelbar hinter dem Bulbus der Nerv noch einige Millimeter weit gesund oder wenigstens dünn und gut beweglich zu sein pflegt und der Tumor nur ein mechanisches Hinderniss für die extremen Bewegungen bildet. Es ist klar, dass bei Abweichung des Bulbus nach einer Seite hin seine Bewegungen im entgegengesetzten Sinne am meisten beschränkt sind; so waren die extremen Bewegungen in unserm Fall besonders nach oben behindert.

Diplopie wurde hin und wieder im Beginn der Krankheit beobachtet, anfänglich bei noch kleinem Tumor erst bei starken Excursionen. Wir würden eigentlich fast immer Doppelbilder erwarten, da die Protrusion selten exact in der Augenaxe erfolgt. Im Gegensatz dazu sind dieselben aber wenig erwähnt; es mag einestheils daran liegen, dass die Patienten häufig erst dann zur Untersuchung kommen, wenn das Sehvermögen schon fast erloschen ist, und anderntheils, dass es sich oft um Kinder handelt, bei denen es schwer hält, in dieser Beziehung zu sichern Resultaten zu kommen. In unserm Fall mit seinem relativ guten Sehvermögen waren beim Blick nach rechts und links auch Doppelbilder vorhanden, sie wurden aber für gewöhnlich gar nicht empfunden, wie im Allgemeinen derartige Uebelstände durch die Uebung sehr schnell überwunden werden. Mit Hilfe von Prismen und farbigen Gläsern konnten die Doppelbilder hervorgerufen werden, und zwar beim Blick nach rechts gleichnamige, beim Blick nach links gekreuzte.

Palpation: Diese ist ein wichtiges Hilfsmittel zur Diagnose. In 29 Fällen konnte eine mehr oder weniger deutliche Resistenz mit dem Finger wahrgenommen werden, irgendwo zwischen Bulbus und Orbitalwand, theils ohne, theils nur in Chloroformnarkose, am häufigsten oben innen.

Weiteres Interesse bietet die Frage, ob der Tumor sich durch den abtastenden Finger verschieben lasse wie alle Nervengeschwülste, da dieselben nie mit der Orbitalwand verwachsen sind; ferner ob er den Bewegungen des Auges folge.

Fühlt man, wie in unserem Fall, nur weiches, elastisches Gewebe, so ist damit noch nicht gesagt, dass dasselbe der Geschwulst angehöre, sondern es kann auch bloss orbitales Fettgewebe sein, das jene vor sich herstösst. Man darf sich dadurch nicht täuschen lassen in Bezug auf Grösse und Consistenz der Neubildung.

Die Tension des Auges gibt keine Anhaltspunkte für die Diagnose, da sie, wo überhaupt geprüft, immer unverändert war.

Ophthalmoscopischer Befund: Ein günstiger Umstand ist der, dass die brechenden Medien lange Zeit klar bleiben und eine Augenspiegeluntersuchung möglich machen. Das Gegentheil tritt erst dann ein, wenn der Lidschluss nicht mehr erfolgen kann und sich in Folge dessen Hornhautaffektionen einstellen. In 42 Fällen konnten Zeichen einer Neuroretinitis gefunden werden; Schwellung der Papille, ihre Ränder verwaschen; starke Schlängelung der prall gefüllten Venen und Dünnheit der Arterien. Das Bild ist ein ähnliches wie bei Stauungspapille nach intracraniellen Tumoren.

Zuweilen ist die Papille an einer Stelle überhängend, so dass von Gräfe in einem Fall annahm, es handle sich um eine intraoculäre Fortsetzung der Geschwulst. Willemer glaubt dagegen, dass es doch bloss seröse Durchtränkung gewesen sei, da die mikroscopische Untersuchung nichts von einer Neubildung nachweisen konnte.

Unser Fall zeigte schon im Januar 1888 starke Neuritis optica; die Papille war geschwellt, die Venen dick und geschlängelt, die Arterien dünn. Im Februar 1889, unmittelbar vor der Operation, war die Papille grau und etwas trüb; ihre Ränder waren verwaschen. Das Aussehen der Gefässe war gleich wie ein Jahr vorher.

In 11 Fällen war Sehnervenatrophie constatirt worden, jedoch nur in einigen, die schon sehr lange gedauert hatten, ohne Zeichen vorausgegangener Stauungspapille (z. B. 13). Jocqs sagt, es sei kein zwingender Grund vorhanden zur Annahme, dass der Atrophie immer eine Entzündung vorausgehen müsse, denn wenn der Tumor die Leitung an einem Ort unterbreche, so werde eben das periphere Ende degeneriren.

Sehvermögen. Unter den 69 Fällen ist 12 mal Amblyopie und 45 mal totale Amaurose verzeichnet. Zu welcher Zeit letztere vollständig war, konnte nur in 9 Fällen genau ermittelt werden. Suchen wir nach einem Zusammenhang zwischen Zeit der Erblindung und Art der Geschwulst oder Ausgangspunkt derselben, ob primär im Nerven localisirt, ob von der äussern Scheide her eingedrungen oder auf dieselbe beschränkt, so kommen wir zu keinem befriedigenden Resultat, und wir können nur sagen, dass bei allen Opticustumoren das Sehvermögen in der Regel stark abnimmt. Zwei Mal war S gut (1 u. 17). Ein so sonderbares Schwanken, wie im Fall Schiess, ist sonst noch nicht beobachtet worden und ist desshalb sehr bemerkenswerth.

Im Juni 1885 war dort R S = $^1/_2$—$^2/_3$
» Januar 1886 R S = $^1/_\infty$
» März » war es auf = $^1/_2$ gestiegen
Anfangs September 1886 R S = $^2/_7$ und sank am
15. September 1886 auf $^1/_{200}$.

Bei der Perlet kamen auch Schwankungen vor, jedoch bei Weitem nicht in so prägnanter Weise; Patientin erklärte nämlich zeitweise schlechter zu sehen auf dem rechten Auge, besonders wenn sie sich bückte. Sonst zeigte sich bei ihr eine continuirliche langsame Abnahme von S, wie die Untersuchungen lehren, die jedesmal vorgenommen wurden, wenn sie sich vorstellte: im Januar 1888 war R S = $^1/_2$, im Oktober 1888 = $^2/_7$ und vor der Operation im Februar 1889 noch $^1/_5$.

In den beiden Fällen der Basler Klinik war also lange Zeit trotz grossem Tumor das Sehvermögen ein gutes. Man kann demnach die für pathognomonisch hingestellte frühe Abnahme desselben nicht absolut immer constatiren; es muss aber vollständig zugestanden werden, dass sie in den weitaus meisten Fällen rasch eintritt.

Refractionszustand. Wegen der Abflächung des Bulbus von hinten her durch den Druck der Geschwulst trat bisweilen Hypermetropie ein (42, 46) ohne jedoch den Patienten bemerkbar zu werden wegen des herabgesunkenen Sehvermögens. In diagnostischer Hinsicht ist es nur dann von Werth, wenn das gesunde Auge einen andern Brechungsindex aufweist.

Schmerzerscheinungen spielen eine untergeordnete Rolle; sie fehlen meistens, was wohl oft mit ein Grund ist, warum die Patienten erst sehr spät ärztliche Hilfe aufsuchen. In der Regel treten solche erst ein, wenn wegen mangelhaftem Lidschluss die Cornea erkrankt. Neun Mal sind Schmerzen in der Orbita angegeben, fünfzehn Mal Kopfschmerzen; in den übrigen Fällen ist entweder ausdrücklich gesagt, dass Schmerzen fehlten oder es ist nichts davon erwähnt, so dass man annehmen darf, dieselben seien keinenfalls stark gewesen. Wenn man auch sonst nicht viel auf dieses Symptom zu achten pflegt, so kann es doch, wie schon von Gräfe andeutet, von Werth sein für die Differentialdiagnose zwischen den relativ gutartigen Sehnerventumoren und den Carcinomen der Orbita, die ja fast immer mit heftigen Schmerzen einhergehen.

Es gibt aber auch einzelne Fälle bei Opticusgeschwülsten, wo ganz intensive Neuralgien auftraten, besonders Nachts, und den Patienten jede Ruhe raubten, z. B. bei Quaglino (14), Szokalski (4) und Dusaussay (29). Es ist bemerkenswerth, dass gerade bei diesen die Schmerzen in dem Grund der Orbita localisirt waren, alle drei Fälle letalen Ausgang nahmen und übereinstimmend ein Weitergreifen der Neubildung durch das foramen opticum ergaben.

Stirnschmerzen, wie sie in unserm Fall vorhanden waren, und anderweitige Kopfschmerzen entstehen wahrscheinlich durch Compression des Ganglion ophthalmicum und der Ciliarnerven.

Erscheinungen von Seiten des Gehirns sind nicht häufig, auch wenn die Neubildung das Sehloch passirt hatte. Wir können ja allerdings schon heftige Kopfschmerzen hierher rechnen. Der von Holmes beobachtete Patient litt an Schwindelanfällen; es wird jedoch nicht gesagt, ob dieselben nach der Operation aufgehört haben (38). Die Kranke von Quaglino (14) hatte habituelle Kopfschmerzen und Ohrensausen; sie starb sechs Monate nach der Operation unter heftigen Kopfschmerzen, Delirien, Convulsionen und Erbrechen. Die Sektion wurde nicht gestattet. Ein schwereres Symptom bilden epileptiforme Anfälle, wie sie in N° 35 vorkamen, drei Jahre nach dem Auftreten von Exophthalmus anfingen, bis zur Zeit der Operation sehr häufig wurden (3—4 Mal im Tag) nachher aber nur noch vereinzelt auftraten.

Meningitische Erscheinungen mit tödtlichem Ausgang stellten sich in 9 Fällen ein (3, 4, 5, 11, 14, 29, 33, 39, 41). In einem Fall von von Gräfe traten nach der Operation vorübergehende Gehirnerscheinungen auf (7), wie auch bei Strawbridge (37), als der Process auf das andere Auge übergriff. Goldzieher berichtet, dass bei dem 4½jährigen Knaben (N° 22) ein Jahr nach der Operation ein Recidiv aufgetreten sei unter Erblindung des andern Auges. Das Kind war von da an blödsinnig.

Wir können also wohl sagen, dass gröbere Hirnerscheinungen selten sind, dass hingegen, wenn einmal meningitische Symptome auftreten, die Prognose höchst ungünstig sich gestaltet, da fast immer letaler Ausgang erfolgt.

Verhalten der Cornea und der Augenlider. Die Cornea bleibt, unser Fall stimmt darin mit den andern vollständig überein, intakt, wenn der Exophthalmus nicht stark ist; wenn derselbe aber, was zwar nicht gerade häufig ist (4, 12, 32, 60, 63) einen solchen Grad erreicht hat, dass der Lidschluss unvollständig wird, so trocknet die Cornea ein, weil sie nicht mehr von der Thränenflüssigkeit benetzt wird; sie wird undurchsichtig, ist dem Staube und andern verletzenden Einwirkungen ausgesetzt, die schliesslich Entzündung und Ulceration bewirken. Das hat dann zwei Dinge zur Folge, einmal die den Keratitiden eigenen Schmerzen und zweitens die Unmöglichkeit der ophthalmoscopischen Untersuchung. Da das obere Lid dehnbarer ist, so kann es der Protrusion weiter folgen als das untere, wesshalb die Hornhauttrübung dann weiter unten beginnt. Dass übrigens das ganze Auge unbedeckt war, kam nur im Fall Hulke (53) vor.

Wo die Cornea afficirt ist, tritt sekundär Reizzustand der Conjunctiva auf; primär durch die Anwesenheit des Tumors bedingt, wird ein solcher nicht beobachtet.

Blasses Oedem der Conjunctiva deutet allerdings nur auf eine Stauung in der Circulation hinter dem Bulbus, aber dass es nur bei ganz grossen Geschwülsten vorkommt, wie auch schon behauptet wurde, ist unrichtig, wie unser Fall beweist. In unserm Fall besteht ein sehr exquisites blasses Oedem, obwohl also der Lidschluss nie Schwierigkeiten erzeugte. Da das Auge überhaupt reizlos war, so wird das Oedem wohl auf Stauung im venösen Rückfluss (Vena orbitalis) zurückzuführen sein.

Pupille. Das Verhalten der Pupille ist sehr konstant. Ist nur Amblyopie vorhanden, so ist die Pupillarreaction erhalten, höchstens verlangsamt; besteht Amaurose, so ist sie aufgehoben und erfolgt nur sympathisch bei Lichteindrücken auf das gesunde Auge. Ganz in Uebereinstimmung damit reagirte in unserm Fall die Pupille des rechten Auges, weil ja das Sehvermögen nicht auf 0 gesunken, sondern nur vermindert war; ihre Bewegungen waren bloss etwas langsamer und weniger ausgiebig als auf der linken Seite, wo S = 1 war.

Drüsenanschwellungen kamen nur in dem Fall von Lawson (51) vor, der letal ausging. Von dem Rundzellensarcom der äussern Scheide aus waren fast sämmtliche Lymphdrüsen des ganzen Körpers metastatisch erkrankt.

Nachdem wir nun so ziemlich alle Symptome durchgegangen haben, hätten wir das Allgemeinbefinden der Patienten zu berücksichtigen. Wir haben gehört, dass die Sehnervengeschwülste nicht schmerzhaft sind, natürlich nicht ausnahmslos, weil es eben keine Regel ohne Ausnahmen gibt; sie generalisiren nicht; sind sie klein, so haben sie selbstverständlich keinen besondern Einfluss auf das Gesammtbefinden der Kranken, und was die, welche sich continuirlich vergrösserten, schliesslich gemacht hätten, wissen wir nicht, da alle ausser einem (51) operirt wurden, bevor sie auf die Gesundheit des Betreffenden gewirkt hatten. Es bleibt uns somit nichts anderes übrig, als zu sagen, die Opticustumoren stören das Allgemeinbefinden nicht.

IV. Verlauf und Dauer.

Wenn wir die verschiedenen Symptome der Reihe nach ordnen wollen, wie sie sich im klinischen Bilde folgen, so müssen wir unterscheiden zwischen Kindern und Erwachsenen, weil bei jenen die Eltern zuerst das Schielen bemerken, während bei letztern die Doppelbilder gewöhnlich das erste Symptom sind und erscheinen, bevor die Abweichung des Auges so gross ist, dass sie von ihnen oder ihrer Umgebung bemerkt wird. Die Doppelbilder erscheinen bei den Kindern natürlich auch, aber sie vermögen sich darüber nicht auszudrücken. Gewöhnlich stellen sich

nun bald, nachdem der Exophthalmus deutlich geworden ist, Störungen des Sehvermögens ein. Es sind aber auch Fälle bekannt (9, 12, 52, 69), wo die Sehstörung überhaupt das erste Symptom war. Bei der Perlet war R S schon seit 2 Jahren im Abnehmen begriffen, bevor eine Vortreibung des Augapfels constatirt werden konnte. Der Fall von Dusaussay (29) ist einzig in seiner Art, indem dort 12 Jahre vor der Protrusion plötzliche Erblindung eintrat, nach Willemers Ansicht in Folge eines Blutergusses, der den Nerven comprimirte.

Findet in dieser Zeit eine ophthalmoscopische Untersuchung statt, so ergibt sie meist Stauungspapille. Der Exophthalmus nimmt continuirlich zu; er zeigt nie etwa ein Zurückgehen, hingegen ist das Wachsthum zuweilen ein sehr langsames (3, 29, 57, 62), über 4—6 und mehr Jahre sich erstreckendes. Trotzdem bleibt der Bulbus gut beweglich. Die Amblyopie macht schnelle Fortschritte und geht bei $^2/_3$ aller Fälle bis zur Amaurose. Die beiden aus der hiesigen Klinik machen in diesem Punkt eine bemerkenswerthe Ausnahme, wie wir schon an anderer Stelle bei Besprechung der Symptome gesehen haben.

Treten überhaupt Schmerzen auf, so sind dieselben nur vorübergehend. In vielen Fällen wächst der Tumor weiter, bis er mit dem Finger gefühlt werden kann. Im Allgemeinen wird er erst spät palpabel, da er tief in der Orbita sitzt, und zudem durch den Muskeltrichter und das übrige ihn einschliessende orbitale Gewebe nicht leicht durchzutasten ist. Wenn aber einmal dieses Symptom vorhanden ist, so ist dadurch die Diagnose absolut sicher gestellt und veranlasst dann auf jeden Fall den Chirurgen, dem Processe Einhalt zu gebieten. Allerdings kommt es oft gar nicht so weit, weil schon früher zur Operation geschritten wird.

Die Zeitdauer vom Beginn der Krankheit bis zu diesem Punkt ist sehr verschieden; sie schwankt von $1^1/_2$ Monat (65) bis zu 20 Jahren (57).

1. Die Dauer der Entwicklung betrug weniger als	2 Jahre:	20 Mal
2. » » » » »	2—5 »	17 »
3. » » » » »	über 5 »	20 »
4. Keine Angabe		12 »
		69

Rechnet man aus, wie alt durchschnittlich die Leute dieser verschiedenen Gruppen waren, so erhält man für die

unter 1. genannten: 14,8 Jahre,
» 3. » 23,3 »

Der Verlauf scheint demnach bei jungen Individuen im Ganzen ein schnellerer zu sein, als bei Erwachsenen.

Merkwürdiger Weise lässt sich zwischen der histologischen Art des Tumors und der Dauer der Entwicklung kein Zusammenhang herausfinden, denn die verschiedenen Geschwulstarten sind gleichmässig auf die drei Gruppen vertheilt, wie folgende Tabelle zeigt:

Es gehören zu

1. Dauer unter 2 Jahr	2. 2 – 5 Jahre	3. über 5 Jahre
2 Carcinome	1 Sarcom	1 Fibrosarcom
2 Gliome	3 Myxome	5 Myxome
2 Neurome	1 Gliom	3 Myxosarcome
1 Fibrosarcom	4 Myxosarcome	2 Psammome
1 Fibrom	2 Gliosarcome	1 Sklerom
1 Myxofibrom	2 Fibrome	2 Endotheliome
6 Myxosarcome	3 Fibrosarcome	2 Gliome
2 Sarcome	1 Myxofibrom	2 Sarcome
1 fibroplast. Tumor		1 Fibrom
1 Encephaloid		1 Neurom
1 Tuberculose		
20	17	20

Es stellt sich also nicht etwa heraus, dass ein Fibrom durchschnittlich 2 Jahre daure und ein Gliom 6 Jahre, sondern es gibt Fibrome, die 2 Monate brauchten zu ihrer Entwicklung, als auch solche, die nach 20 Jahren erst zur Operation kamen (57); ebenso Gliome von $^1/_2$—24 Jahren (vergl. 21 u. 37), und so kommt es denn, dass sich in unsern 3 Categorien allerlei für Geschwulstarten zusammenfinden.

V. Diagnose.

Da, wie wir gesehen haben, die ersten Symptome, welche die Geschwülste des Sehnerven hervorbringen, nur ganz unbedeutend sind und sich erst nach und nach in stärkerem Maasse zeigen, so ist es klar, dass die Diagnosenstellung ungleich schwieriger ist in früheren Stadien der Krankheit als in spätern. Es hat dies zwar wenig Bedeutung für den Arzt, weil die Leute sich nicht gleich im Anfang zu stellen pflegen, es ist aber doch von Interesse zu sehen, auf was sich in jener Zeit die Diagnose zu stützen hätte.

Zuerst kommt da die Diplopie in Betracht, die ja nichts Anderes ist, als des Ausdruck des beginnenden Exophthalmus, der noch zu klein ist, um wahrgenommen zu werden. Dieses Symptom allein würde uns aber nicht viel helfen, indem das Vorhandensein von andern Tumoren in der Orbita auch Diplopie erzeugen kann. Wir sind jedoch im Stande, diese Möglichkeit auszuschliessen, wenn wir das Sehvermögen prüfen; denn wir wissen, dass dasselbe nur bei den Sehnervengeschwülsten so frühzeitig abnimmt. Es ist also die Diplopie in Verbindung mit Sehstörung, welche uns den Verdacht auf Opticustumor nahelegt. Wir haben demnach die beiden Augen in Bezug auf Sehschärfe miteinander zu vergleichen.

Es kommt noch hinzu das Resultat der ophthalmoscopischen Untersuchung. Diese zeigt uns selten eine normale Papille, sondern dieselbe ist, wie in unserem Fall, mehr oder weniger stark geschwellt und trüb, mit verwaschenen Rändern; ferner besteht Schlängelung und pralle Füllung der Venen, währenddem die Arterien dünn sind. Wir haben also das exquisite Bild der orbitalen Stauungspapille.

Blutungen scheinen auch bei sehr hochgradiger Schlängelung der Arterien auszubleiben. Es ist zu bemerken, dass die Schlängelung der Gefässe, hauptsächlich der Venen, gerade bei diesen Fällen einen höhern Grad zu erreichen pflegt, als nach intracraniellen Processen. Es scheint eben bei letzterer Art der Stauungspapille auch das Parenchym des Opticus mehr oder weniger zu leiden. Blutungen sind nur in zwei Fällen (19 u. 62) beobachtet worden.

Dies wären ungefähr die Anhaltspunkte für die Diagnose im Beginn der Krankheit.

Es folgt darauf eines der Hauptsymptome, nämlich die Protrusion, und wir haben uns da ein wenig umzusehen, was dieselbe noch für andere Ursachen als Opticustumoren haben kann und ob sich dieselben diagnostiziren lassen.

Es gibt Tumoren der Nasenhöhle, die in die Orbita durchbrechen und Exophthalmus machen; sie sind jedoch leicht kenntlich an Auftreibung der Nasengegend, an Verstopfung der Nase und an Blutungen. Geschwülste des sinus maxillaris, die nach oben wuchèrn, machen heftige Schmerzen in der Wangengegend, auch etwa äusserlich sichtbare Deformation der Oberkiefers, Fisteln, Ausfallen von Zähnen etc. In der Augenhöhle selbst kommen Exostosen der Orbitalwände, Neubildungen von der Thränendrüse aus in Betracht; ferner gut und bösartige Tumoren des übrigen Orbitalinhaltes. Exostosen bringen schon, wenn sie noch relativ klein sind, den Bulbus bedeutend aus seiner Lage. Cysten und Angiome haben auch ihre besondern Symptome, wie Pulsation und Fluctuation. Die bösartigen Geschwülste der Augenhöhle zeichnen sich bekanntlich dadurch von den Opticustumoren aus, dass durch sie der Bulbus sehr früh auffallend in seiner Beweglichkeit gehemmt wird. Dieses Verhalten ist sehr constant, so dass man nach dem Symptom Rückschlüsse auf die Art des Tumors ziehen kann.

Die relativ gute Beweglichkeit in Verbindung mit dem Exophthalmus hat schon von Gräfe als zwei der wichtigsten Punkte in der Diagnosenstellung auf Sehnervengeschwülste aufgefasst.

Lässt man dem Process lange genug freien Lauf, so werden schliesslich fast alle die Tumoren irgendwo in der Umgebung des Bulbus, in der Mehrzahl der Fälle nach oben innen, der Palpation zugänglich, meist ohne, manchmal erst in Chloroformnarcose. Man hat dann zu achten auf die Consistenz derselben, was zwar nur die Differentialdiagnose mit einer Exostose ermöglichen könnte, und hauptsächlich, ob sie durch den Finger verschieblich, oder ob sie mit der Orbitalwand verwachsen seien. Letzteres würde gegen Opticustumor sprechen.

Die Tension des Auges ist nicht zu verwerthen, da sie in den Fällen, wo sie überhaupt ermittelt wurde, normal war.

Amaurose und Sehnervenatrophie kann bei den verschiedensten Tumoren erfolgen durch Druck auf den Bulbus, besonders bei rasch wachsenden, während die langsam wachsenden sich vorwiegend nur dahin ausdehnen, wo ihnen am wenigsten Widerstand geleistet wird, und daher den relativ resistenten Augapfel weniger in Mitleidenschaft ziehen. Die absolute Amaurose, die wir fast bei $^2/_3$ unserer Fälle beobachten, entsteht hingegen meist durch Compression oder Invasion des Sehnerven selbst, wobei der Bulbus ganz normal sein kann. Es ist daher das Verhalten des Sehvermögens gerade in den Fällen ein wichtiger und werthvoller Anhaltspunkt, wo der Exophthalmus nur gering und die Palpation ohne positives Resultat ist. Bekanntlich können andere als Opticustumoren beträchtliche Grösse erreichen, ohne die Function des Nerven wesentlich zu stören.

Erwähnen wir hier nochmals, als für die Diagnose auch wichtig, der Abwesenheit von Schmerzen; vielleicht drücken wir uns eigentlich richtiger aus, wenn wir sagen, man müsse bei anhaltenden heftigen und von Anfang an auftretenden Schmerzen an eine andere Orbitalgeschwulst denken.

Die Art des Tumors zu bestimmen ist wohl absolut unmöglich; man dürfte in zwei Fällen eine Vermuthung hegen, nämlich bei allgemeiner Tuberculose und bei Syphilis. Resumiren wir die Hauptpunkte, worauf es bei der Diagnose ankommt, es sind:

Exophthalmus nach unten und aussen,
gute Beweglichkeit des Bulbus,
frühzeitige Sehstörungen,
Abwesenheit von Schmerzen und schliesslich
Palpation eines beweglichen Tumors in der Gegend des Opticus.

VI. Prognose.

Die Prognose ist nicht gerade eine glänzende, einmal weil eben eine Operation nöthig wird, und zweitens weil doch die Geschwülste hin und wieder Tendenz zeigen, das Foramen opticum zu passiren und in der Schädelhöhle weiterzuwuchern. So schwer

auch die Operation, welche fast immer mit Verlust des Bulbus verbunden ist, für einen Patienten sein mag, soll sie desshalb doch so bald als möglich vorgenommen werden; denn das Auge, d. h. das S geht so wie so verloren, und je früher man sich dazu entschliesst, desto mehr Aussichten bleiben wenigstens für die Erhaltung des Lebens. Es hat dies schon einen Grund darin, dass die Exstirpation in früher Zeit leichter vollständig gelingt, als in spätern Stadien. Ob sie eine reine ist, kann man allerdings bei der Operation nicht sicher sagen; das zeigen erst allfällige Recidive. Die Prognose für das andere Auge ist absolut günstig, wenn keine Kopfschmerzen vorhanden sind, das ophthalmoscopische Bild normal, und das Sehvermögen zur Zeit der Operation gut ist.

Unter den 69 Fällen verliefen 15 letal (21,7 %), nämlich einer (67) wegen Typhus, einer (2) wegen Phthisis pulmonum, einer (19) wegen Krebskachexie und einer (23) wegen Amputation eines Fusses, die übrigen 11 (= 16 %) direkt an den Folgen des Augenleidens.

VII. Behandlung.

Es war bisher immer nur von einer einzigen Behandlungsweise die Rede, nämlich von der chirurgischen: Exstirpation der Geschwulst mit oder ohne Erhaltung des Bulbus. Gibt es denn nicht auch eine medizinische? Hier fehlt uns eben ein wichtiger Punkt, nämlich die Möglichkeit, die Art des Tumors zu diagnostiziren. Nur in einem einzigen Fall können wir dies nicht in so absoluter Weise sagen, bei Syphilis; es bleibt aber auch hier bei der Vermuthung. Eine spezifische Kur wurde auch, da die Leute sich erst spät stellen, die Sehstörungen kaum mehr aufheben können. Immerhin ist es gewiss in Anbetracht eines so bedeutenden chirurgischen Eingriffs angezeigt, diesen Versuch einer medizinischen Therapie anzustellen. Unsere Patientin wurde längere Zeit mit Jodkalium behandelt, aber ohne den geringsten Erfolg.

Fast immer ist die Operation ausgeführt worden. In vielen Fällen dachte der Operateur gar nicht daran, den Bulbus zu erhalten, weil derselbe in schlechtem Zustande war; in etlichen

andern (5 Mal) war es zwar beabsichtigt, konnte aber nicht durchgeführt werden, weil er der Exstirpation der Geschwulst im Wege stand.

Will man beide Theile entfernen, so beginnt man mit der Enucleation wie gewöhnlich, und kann dann entweder direkt an der Sklera den Sehnerven abschneiden und die Geschwulst gesondert entfernen, oder aber suchen hinter dieselbe zu kommen, dicht am Foramen opticum loszutrennen und sie im Zusammenhang mit dem Augapfel herauszunehmen.

Wenn aber nicht von vornherein die Unmöglichkeit der Schonung des Bulbus auf der Hand liegt, soll man bemüht sein, die Erhaltung desselben zu versuchen, namentlich wenn er noch seine Form gut bewahrt hat. Was die Ausführung der Operation anbetrifft, so soll dieselbe uns möglichst leichten Zugang zum Tumor verschaffen. Dies geschieht in der Weise, dass man die äussere Commissur spaltet bis auf den Orbitalrand, und von hier aus, indem man die Conjunctiva längs der Uebergangsfalte oben oder unten, je nach der Lage des Tumors, hinreichend weit einschneidet, sich den Weg zur Geschwulst bahnt, oder, was in der Mehrzahl der Fälle nöthig sein dürfte, von der Cutis aus, nächst dem Orbitalrande und entlang demselben gegen den Tumor vordringt, in welchem Falle dann die Conjunctiva intact bleibt. Die Muskeln, die man durchzutrennen genöthigt wird, fixirt man sich vorher mit einem Seidenfaden. Wenn die Oberfläche des Tumors gehörig blossgelegt ist, sucht man ihn mit stumpfen Instrumenten unter Leitung des Fingers zu isoliren. Dann wird mit einer gebogenen Scheere hinter dem Bulbus und am Foramen opticum abgeschnitten und die Geschwulst herausgenommen. Allfällige verdächtige Reste werden mit dem scharfen Löffel ausgekratzt. Nachher werden die Muskeln wieder vernäht, der Bulbus reponirt und die äussere Wunde geschlossen.

In einigen wenigen Fällen (4, 16) trat eine ziemlich abundante Blutung ein, die sich jedoch durch Tamponade und festen Occlusivverband leicht stillen liess. Es ist von einigen Autoren empfohlen worden, zur Vorsicht die blutenden Stellen mit dem Ferrum candens zu touchiren oder mit Eisenchlorid zu ätzen, und erst dann zu tamponiren.

Betrachten wir kurz das Operationsresultat:

Unter den 69 Fällen wurde

1. 53 Mal der Bulbus mitentfernt. Davon verliefen letal 9 Fälle, nämlich 7 an meningitischen Erscheinungen (33, 29, 14, 3, 4, 5, 11), einer an septischer Infektion (41), einer an Metastasen (51) und einer an Recidivoperation (57).
2. 8 mal der Bulbus erhalten. 3 Mal gelang es vollständig (1, 31, 61), 1 mal wurde er kleiner (26), blieb aber erhalten. Ein Fall endete letal (39) wegen Gehirntumor; bei den 3 übrigen ging der Bulbus bald zu Grunde, d. h. bei einem derselben (35) wurde er wegen Schmerzen nachträglich noch entfernt.
3. 5 Mal keine Angabe.
4. 3 Mal fand keine Operation statt, weil die Patienten wegen anderweitiger Erkrankung starben (2, 19, 23).

Man sieht hieraus, dass es nur in wenigen Fällen gelingt, den Bulbus definitiv zu erhalten. Zudem ist die Operation bedeutend schwieriger und gewährt weniger Einsicht. Einzelne Operateure haben desshalb sogar vorgezogen, den Bulbus zu opfern und die Orbita möglichst gründlich auszuräumen, damit auf keinen Fall zweifelhaftes Gewebe zurückbleibe. Dies scheint uns hingegen bei strenger Antisepsis zu weit gegangen, besonders auch, weil dadurch das Anbringen von Prothesen bedeutend erschwert wird. Es ist überhaupt gar nicht nöthig, ausser etwa in den seltenen Fällen, wo der Tumor die äussere Scheibe durchbrochen hat; bewegt er sich innerhalb der Duralscheide, so hat es keinen Sinn, das übrige Orbitalgewebe zu entfernen.

Die Erhaltung des Augapfels ist das Ideal bei der Operation, nach dem man zu streben hat.

Zum Schlusse ist es mir eine angenehme Pflicht, meinem hochverehrten Lehrer, Herrn Professor Dr. *Schiess - Gemuseus,* welcher mich bei der Abfassung dieser Arbeit durch seine bereitwilligst ertheilten Rathschläge und durch die freundliche Ueberlassung seiner Bibliothek so wesentlich unterstützte, meinen herzlichsten Dank auszusprechen, sowie auch Herrn Dr. *Mellinger* für die Herstellung von mikroscopischen Präparaten.

Erklärung der Figuren.

Fig. 1 stellt einen Querschnitt dar. Circa 6fache Vergrösserung. Man sieht in der Mitte den Nervus opticus S mit den Centralgefässen C und der Pialscheide P. Dann die äussere Scheide D und darin die Geschwulstmassen T, die sich durch ihre dunklere Färbung kennzeichnen.

Fig. 2. Theil eines Querschnittes. Vergrösserung 25 : 1. S = Sehnerv. P = piale oder innere Scheide. D = durale oder äussere Scheide. T = Tumormassen. NN = zwei Ciliarnerven.

Fig. 3. Partie aus einem Längsschnitt, gezeichnet mit Hartnack Objectiv 4, Oc. 3, gibt ein Bild von der Anordnung der verschiedenen Geschwulstgewebe. Z = Zellnester. M = lockeres, myxomatöses Gewebe.

Fig. 4. Aus einem Längsschnitt. Gezeichnet mit Leitz Objectiv 7, Ocular 3. Z = Nester von Spindelzellen. M = myxomatöse Stelle. B = Bindegewebsstrang.

Verzeichniss der zu dieser Arbeit benützten Litteratur.

1. **Arlt.** Gräfe-Sämisch, Handbuch der gesammten Augenheilkunde. III, p. 433.
2. **Ayres.** Tumors of the optic nerve, with report of two original cases. Journ. Amer. med. Assoc. 8 mars 1890, p. 182.
3. **Brailey W. A.** Ophthalmic. Hospital Reports. London 1871. IX_2, p. 231.
4. **Christensen.** Nagel's Jahresbericht über die Leistungen und Fortschritte im Gebiete der Ophthalmologie. Bd. VI, p. 386.
5. **Dusaussay.** Nagel's Jahresbericht. Bd. VI, p. 386.
6. **Ewetzky T.** Ein Fall von Endotheliom der äussern Sehnervenscheide. Nagel's Jahresbericht. Bd. XIII, p. 450.
7. **Frothingham G. E.** Two cases of tumor of the optic nerve. Nagel's Jahresb. Bd. 18, p. 371.
8. **Garnier Dr. v.** Ein Fall von Myxosarcom des Opticus. Klin. Monatsblätter. Jahrgang XXIX, Juni.
9. **Goldzieher Dr. W.** Die Geschwülste des Sehnerven. Arch. f. Ophthalm. 1873, XIX_3, p. 119.
10. **Grüning.** Nagel's Jahresbericht. Bd. VIII, p. 315.
11. **Hesdörffer Julius.** Ueber eine wahre Opticusgeschwulst. Inaug.-Diss. Würzburg 1883.
12. **Huc E.** Essai sur les tumeurs du nerf optique. Revue générale. 1882, p. 445.
13. **Hulke J. W.** On a case of spurious neuroma of the optic nerve. Ophthalm. Hospital Reports. X_3, p. 293.
14. **Jacobson P. J.** Tumorbildung im Nervus opticus und im Fettgewebe der Orbita. Arch. f. Ophthalmologie. 1864, X_2, p. 55.
15. **Jocqs Mathieu Remy.** Des tumeurs du nerf optique. Paris 1887. Thèse No. 248.
16. **Knapp.** Tumor of the optice nerve. Nagel's Jahresbericht X, p. 324. Transact of the americ. ophth. soc., p. 557.
17. **Lawson G.** A case of tumour of the optic nerve. Hospital Reports. XII, p. 1.
18. **id.** On a case of tumour springing from the optic nerve. Ophth. Hospital Reports. X, p. 296.
19. **Leber Theodor.** Geschwülste des Sehnerven. Handbuch der gesammten Augenheilkunde von Gräfe-Sämisch. Bd. V_2, p. 910.
20. **Parisotti.** Fibrome du nerf optique. Nagel's Jahresbericht. Bd. XV, p. 536.
21. **Perls.** Beschreibung eines wahren Neuroms des Nervus opticus. Arch. f. Ophth. 1873, XIX_2, p. 287.
22. **Pflüger E.** Bericht der Augenklinik in Bern 1880.
23. **Poncet P.** Myxome fasciculé du nerf optique. Arch. f. Ophthalmologie. XXVIII_3, p. 40.
24. **Rampoldi R.** Gliosarcoma del nervo ottico. Arch. f. Ophthalmologie. XXVIII_3, p. 40.
25. **Sattler H.** Ueber eine tuberculöse Erkrankung des Sehnerven und seiner Scheiden und über Netzhauttuberculose. Arch. f. Ophthalmologie. XXIV_3, p. 127.
26. **Schiess H.** Totales Myxosarcom des Opticus, exstirpirt mit Erhaltung des Bulbus. Arch. f. Ophthalmologie. XXXIV_3, p. 226.
27. **Sichel A.** Note sur les tumeurs de l'orbite et principalement sur le myxome du nerf optique. Nagel's Jahresbericht. Bd. II, p. 327.
28. **Steffan.** Fibrosarcoma nervi optici. Nagel V, p. 464.
29. **Strawbridge G.** Tumor of the optic nerve. Arch. f. Ophthalmologie. XXVIII_3, p. 39.
30. **Teillais.** Gliome du nerf optic. Nagel Bd. XIII.
31. **Tillaux.** Tumeur primitive du nerv optique. Revue générale 1887.
32. **Veron L.** Myxofibrome du nerf optique. Revue générale 1883.
33. **Vossius A.** Das Myxosarcom des Nervus opticus. Arch. f. Ophth. XXVIII_3, p. 33—72 u. 283.
34. **Willemer W.** Ueber eigentliche Tumoren des Sehnerven, Inaug.-Diss. Göttingen 1879.
35. **Wolfheim Paul.** Ueber die eigentlichen Sehnervengeschwülste. Inaug.-Diss. Königsberg 1887.

Fall	Alter u. Geschlecht	Auge	Aetiologie	Dauer der Entwicklung	Sehvermögen und Art der Erblindung	Beweglichkeit und Doppelbilder	Protrusion	Ophthalmoscopischer Befund	Art und Grösse des Tumors	Verhältniss der Sehnervenscheide	Operation	Ausgang	Palpation	Lidschluss	Bemerkungen
1. CRITCHET, Medical Times and Gazette London 1832.	Männl. 28 Jahr	—	—	15 Monate.	erhalten.	—	Exophthalmus mit Abweichen des Bulbus seit 15 Monaten.	—	Gesehwulst hing an der Scheide des Sehnerven.	—	Exstirpation ohne Verletzung d. Sehnerven.	Heilung nach einer Eiterung.	—	—	Entwicklung ohne Schmerzen. Die Geschwulst enthält Knochenpartikelchen und Cystchen.
2. A. HEYMANN, Inaug.-Diss. de neuromate nervi optici. Berol. 1842.	M. 19 J.	Rechtes Auge.	--	14 Jahre.	S nicht ganz aufgehoben.	B. nach unten behindert. Gekreuzte Doppelbilder.	mässig nach aussen und oben.	Neuritis. Pupille normal weit, beweglich.	Fibrosarcom, vom Bulbus bis zum Chiasma reichend.	—	† an Phthisis, Entfernung des Tumors post mortem.	† an Phthisis pulmonum.	—	—	—
3. ROUX, Gazette des hôpitaux 1844.	M. 13 J.	—	—	4 Jahre.	seit 4 Jahren Amaurose.	—	seit 4 Jahren bedeutend.	—	Myxom, kuglig.	—	Enucleation und Exstirpation.	nach einigen Tagen: Meningitis †.	—	möglich, weil oberes Lid sehr lang.	—
4. SZOKALSKI, Annales d'oculist. XLVI, 8e série 1861.	M. 4 J.	Linkes Auge.	Contusion des l. Auges.	5 Monate.	allmählige Erblindung.	mässige B.	stark, ohne Schielen.	Entzündungserscheinung der Retina. Pupille reagirt gut. Zuletzt Hornhauttrübung.	Carcinom, kastaniengross.	Tumor bedeckt von d. verdickten äussern Scheide.	Exstirpation sammt Bulbus; profuse Blutung.	nach d. Op. symp. Erkrankg. d. r. Auges. Nach 5 J. II. Operation wegen Recidiv. † an Meningitis.	—	nicht möglich. Chemosis.	starke Schmerzen in Stirn und Schläfen.
5. RITTERICH, Beiträge zur Vervollkommnung der Augenheilkunde. 1861, p. 57.	M. 4 J.	L.	Quetschung bei d. Zangengeburt.	$3^3/_4$ Jahre.	L S Amaurose, R S herabgesetzt.	B. allseitig sehr beschränkt.	stark nach unten.	Atrophie d. Opticus. Pup. eng, reagirt nur sympathisch.	Sarcom vom foram. opt. bis zum Bulbus reichend. Nerv betheiligt.	—	Exstirpation sammt Bulbus.	† an Meningitis.	—	—	—
6. A. ROTHMUND jun., Kl. Monatsblatt von Zehender. 1863, p. 261.	Weibl. 17 J.	L.	—	$15^1/_2$ Jahre.	S schon im 2. Lebensjahr gänzl. verloren.	B. gut.	Tumor wuchs neben dem Bulbus hervor.	Bulbus grossentheils zu Grund gegangen.	cystöse Degeneration d. Opticus, gänseeigross, 7 cm lang. Microsc. Myxombestandtheile.	—	Am foramen opt. wurde abgeschnitten.	rasche Heilung.	Tumor zu fühlen.	möglich.	im 2ten Lebensjahre starke Schmerzen.
7. A. v. GRAEFE, Arch. 1864. X, p. 193.	M. 23 J.	R.	—	2 Jahre.	später Amaurose.	Doppelsehen n. links hin. B. nur nach innen beschränkt.	9 Linien.	Papille überhängend geschwellt. Venen breit. Arterien dünn.	Myxom, übertaubeneigross.	Tumor überall von derber Bindegewebsmembran überzogen.	Exstirpation sammt Bulbus.	Nach Operation starke Hirnerscheinungen. Später Heilung.	—	—	—
8. id. 1864, p. 201.	W. 24 J.	L.	—	6 Jahre.	S auf quantitat. Lichtempfindung gesunken.	B. allseitig etwas beschränkt.	8 Linien.	Neuroretinitis.	Myxosarcom haselnussgross.	—	Bulbus enucleirt, dann Tumor heraus.	—	—	—	nie Schmerzen.
9. J. JACOBSOHN, Arch. 1864, X, B. 55.	M. $23^3/_4$ J.	L.	—	seit Kindheit.	seit Kindheit wurden nur grosse Gegenstände gesehen.	B. mässig behindert.	seit 3 Jahren $^3/_4$ Zoll.	Papille prominent. Pupille reagirt nur sympathisch.	viele kleinere Myxosarcome (6). In der Papille eine Knochenplatte.	—	Zuerst Bulbus mit $1^1/_2$ cm. Opt. mit einigen Höckerchen, dann Rest heraus.	—	—	—	—
10. GALEZOWSKI, Thèse Paris 1865.	M. 48 J.	R.	—	seit zwei Monaten apoplectische Anfälle.	Amaurose mit Hemiplegie R und Sprachverlust plötzlich eingetreten.	—	—	Pap. d. apoplectisch. Herde verschleiert. Venen mehrorts gerissen.	Tumenr fibroplastique des Opt. u. Gehirns.	—	—	—	—	—	—
11. A. v. GRAEFE, Arch. 1866, XII 2, p. 100.	W. 6 J.	L.	Fall auf d. Kopf vor $3^1/_2$ Jahren.	seit 2 Jahren.	S sehr herabgesetzt.	B. allseitig sehr beschränkt.	8 Linien in der Axe.	Neuroretinitis, starke Papillenschwellung.	Gliom $2^1/_2$ cm. breit, 3 cm lang.	—	Enucleation und Exstirpation.	† eitrige Meningitis; an der Crista galli II. Tumor, nicht bis z. for. opt. reichend.	—	—	—
12. LIDELL, New-York, Journal 1866.	W. 20 J.	L.	Parotitis mit Lidschwellung drei Monate lang.	ca. 8 Jahre.	4 Monate n. Parotitis Abnahme von S. Nach 1 Jahr fast L S = O; keine subj. Erscheinn., später Amaurose.	—	1 Jahr nach Parotitis.	Cornea zu Grunde gegangen.	Neuroma optici, gänseeigross. Keine micr. Untersuchung.	äussere Scheide = Kapsel!	Exenteratio.	Heilung ohne Recidiv während 5 Jahren.	Tumor wird gefühlt, ist beweglich.	nicht möglich.	Neuralgien infra- u. supraorbital. Links Taubheit.
13. A. SICHEL, notes sur les tumeurs de l'orbite. Gaz. hebdom. 1871, No. 8 u 9.	W. 16 J.	L.	—	9 Jahre.	absolute Amaurose.	B. gering und nur nach innen vorhanden.	bedeutend nach vorn und unten.	einfache Atrophie des Opticus ohne frühere Neuritis. Arterien eng, Venen geschlängelt.	Myxoma gelatinosum, hühnereigross, lappig. In der Retina keine Nervenfaserschicht.	Tumor innerhalb der äussern Scheide.	Enucleation und Exstirpation.	Heilung, nach 3 Jahren noch kein Recidiv.	oben.	möglich.	—
14. QUAGGLINO und MANFREDI, Missoma del n. ottico, 1871.	W. 24 J.	R.	Stoss gegen einen Baumstumpf.	7 Jahre.	absolute Amaurose.	B. nur nach innen möglich, sonst aufgehoben. Früher Diplopie.	gering, nach innen.	Pup. erweitert, ohne Reaction. Pap. weiss. Atrophie. Cornea ulcerirt.	Myxom 5 cm lang, 3 cm breit.	äussere Scheide bedeckt den Tumor.	Enucleation und Exstirpation.	6 Monate nach Operation † unter Convulsionen und Delirien.	aussen ein Strang zu fühlen.	Lider ödematös, unbeweg.	Kopfschmerzen besonders rechts.
15. HORNER, Corresp.-Bl. für Schweizer Aerzte. 1871, p. 198.	—	—	—	langsame Entwicklung.	S früh erloschen.	B. nahezu normal.	unbedeutend in der Axe.	Compressionserscheinungen am Opticus.	Myxosarcom.	es bleibt unklar, von welcher Scheide der Tumor ausging.	Exstirpation.	—	—	—	—
16. BRAILEY, ophth. Hosp. Rep. 1871, IX 2, p. 231.	W. 62 J.	L.	vor $2^1/_2$ J. Schlag aufs l. Auge.	2 Jahre.	S seit 1 Jahr erloschen.	B. nach allen Seiten beschränkt.	seit 2 Jahren.	Papille geschwellt. Venen geschlängelt.	Fibrom bis for. opt. reichend.	äussere Scheide zu 0,3 mm verdickt, überzieht den Tumor. Inn. Scheide verdickt.	Enucleation und Exstirpation. Starke Blutung. Exst. unrein.	2 Monate nach Operation Schmerzen. Recidiv?	innen tief weiche Geschw.	—	—
17. NEUMANN, Arch. 1872, XIII, p. 310.	W. 20 J.	—	—	6 Jahre.	gutes S trotz starker Neuritis.	B. frei, nach oben beschränkt.	mässig.	Neuritis aber ohne Compressionserscheinungen.	Pflaumen wallnussgross. Opticusfasern zeigen keine Druckerschein.	—	Enucleation und Exstirpation.	—	—	—	jahrelang Kopfschmerzen.

Fall	Alter u. Geschlecht	Auge	Aetiologie	Dauer der Entwicklung	Sehvermögen und Art der Erblindung	Beweglichkeit und Doppelbilder	Protrusion	Ophthalmoscopischer Befund	Art und Grösse des Tumors	Verhältniss der Sehnervenscheide	Operation	Ausgang	Palpation	Lidschluss	Bemerkungen
18. NARKIEWIEZ-JOELKE, Neuroma cum myxomate n. opt. 1872.	W. 11 J.	—	—	Rasches Entstehen ohne Schmerzen.	—	—	stark.	Stauungspapille, monströse Ausdehnung d. Retinalvenen.	Myxoma lacunare, 31 mm breit, 20 mm lang.	—	—	—	in Chloroform im äusseren Lidwinkel.	—	—
19. KROHN, Toenne fall of Neuritis optica. Monatsbl. für Augenheilkunde. 1872, X, p. 103.	W. 30 J.	R. u. L.	hatte faustgrossen Krebstumor im Unterleib.	6 Monate mit Migraine, Brechen.	erloschen einige Zeit vor dem Tod.	—	—	Stauungspapille mit Blutungen.	beidseits dicht hinter dem Bulbus kleiner Krebstumor.	Intervaginal; innere Scheide u. Nerv auch befallen.	—	† an Krebskachexie.	—	—	—
20. W. GOLDZIEHER, Archiv. 1873, XIX, c., p. 125.	M. 10 J.	L.	—	vor einiger Zeit.	Bis auf $^{15}/_{200}$ herabgesetzt.	B. gleichmässig beschränkt.	mässig.	Papille geschwellt u. verwischt. Retina trüb. Venen stark gefüllt.	Fibroma myxomatodes, 31 mm breit, 20 mm lang.	Nerv betheiligt, aufgefasert.	Exstirpation mit Bulbus.	kein Recidiv.	—	—	—
21. id. 1873, p. 134.	M. $4^1/_2$ J.	R.	—	$^1/_2$ Jahr deutlich.	Lichtschimmer.	B. nach oben beschränkt.	hochgradig.	wegen starker Cornealtrübung unbestimmbar.	myxomatöses Gliom gleichmässig um den ganzen Opticus.	äussere Scheide bedeckt den Tumor, Nerv betheiligt.	Exstirpation mit Bulbus.	Heilung.	in Chloroformnarkose.	—	—
22. id. 1873, p. 139.	M. $4^1/_2$ J.	L.	—	mehrere Jahre.	Amaurose.	B. allseitig stark beschränkt.	stark nach unten vorn.	weissl. Verfärbung d. hint. Retinapartie, später keine Détails mehr zu erkennen.	Myxosarcom wallnussgross.	äussere Schicht bedeckt den Tumor, innere unkenntlich.	Enucleation und Exstirpation.	nach 1 Jahr Recidiv. Auch rechts Atrophie; später Amaurose, Blödsinn des Kindes.	—	—	—
23. MICHEL, über Hyperplasie des Chiasmas u. d. n. opt. Arch. 1873, XIX, c., p. 145.	M. 16 J.	R.	Elephantiasis.	$15^1/_2$ Jahre.	—	keine sichtbare Störung.	keine Prominenz des Auges.	nicht geprüft.	Sklerom (Neuritis interstit. prolifera) gleichmässig um den Opt.; dieser 4 mm dick.	—	Keine.	Patient litt an Elephantiasis d. l. Fusses. † an Septichämie nach Amputation.	—	—	der Tumor wurde erst nach der Section untersucht.
24. STEFFAN, Jahresbericht, Frankfurt 1873/4.	W. 30 J.	L.	—	$5^1/_2$ Monate.	S. erloschen.	B. keine Beschränkung.	nur vorübergehend.	deutliche Neuroretinitis. Papille weiss verwaschen. Glaskörper trüb.	Fibrosarcom, 2 mm betragende Opticusverdickung ins for. opt. reichend.	intervaginal.	Enucleation mit 10 mm Opticus.	nach $^3/_4$ Jahren noch kein Recidiv.	—	Chemosis.	Erbrechen, Schwindel und Kopfschmerzen während der Entwicklung.
25. LOCH (u. Perls) Neuroma verum. Diss. Greifswald 1874.	W. 9 J.	R.	Schlag mit Pumpenschwengel aufs l. Auge.	$1^3/_4$ Jahr.	subjective Lichterscheinungen. Keine Lichtempfindung.	B. nach aussen und oben am meisten beschränkt. Keine Doppelbilder.	1,5 cm. in der Axe und Schielen nach innen.	Pupillen reagiren nur sympatisch. Trübe Schwellung d. Pap. Venen geschlängelt. Arterien dünn. L. S = 1 E.	Neurom (Myxosarcom) 35 mm lang eiförmig, 20 mm breit. Neuroma verum.	subpial.	Exenteration der Orbita.	vollkommene Heilung nach subperiostaler Ausräumung.	oben.	möglich.	keine Schmerzen.
26. KNAPP, Heidelberg 1874.	W. 40 J.	—	—	3 Jahre.	Amblyopie.	—	vorn unten.	Neuritis descendens.	Fibrosarcom.	—	Exstirpation mit Erhaltung des Bulbus.	das Auge wurde eher kleiner. Medien aber klar.	innerer Winkel.	—	periodisch starke Schmerzen.
27. SAVARY, Annales d'oculistique. 1874, Bd. 72.	— 3 J.	—	—	8 Monate.	Blindheit.	—	vorhanden.	Keratitis. Amotio retinae.	Myxosarcom. Nerv verlor sich darin.	Geschwulst im Nerv u. Zwischenscheidenraum.	Enucleation und Exstirpation.	—	—	nicht möglich.	—
28. CHRISTENSEN-KRON, Nagel 1875, p. 356.	W. 21 J.	R.	—	erst nach heftigen Kopfschmerzen bemerkt.	S. erloschen.	B. vollständig aufgehoben.	bedeutend, früher Auswärtsschielen.	Retinalgefässe verdünnt. Papille geschwellt.	Hyperplasie der inneru Scheide, 33 mm lang, 18 mm dick.	iutervaginal.	Enucleation mit Exstirpation.	—	—	früher Ptosis.	—
29. DUSAUSAY, Bull. de la soc. anat. 1875, p. 211.	M. 50 J.	L.	—	18 Jahre.	Amaurose seit 18 Jahren.	B. gut.	mässig nach unten.	Atrophie des Opticus.	Psammom, kastaniengross (Virchow).	—	Exenteration der Orbita.	nach 8 Tagen †; Convexitätsmeningitis.	iunen u. oben.	—	Kopfschmerzen.
30. REICH, Arch. f. Ophth. 1876, XXII, p. 103.	M. 12 J.	—	—	—	Amaurose.	—	—	Pupille weit.	Endotheliom.	—	Enucleation mit Exstirpation.	—	—	—	—
31. GRÜNING, Knapps Arch. VI, p. 35, 1877.	W. 34 J.	L.	14 J. vorher Fal auf die l. Kopfseite. Treppe ab.	12 Jahre.	seit 8 Jahren Amaurose.	gut	6 Linien in der Axe.	Pap. glänzend weiss, Arterien dünn, Venen mittelgross, Medien klar.	Myxom, haselnussgross, den Opticus ganz umgebend.	—	Exstirpation mit Schonung des Bulbus.	9 Monate kein Recidiv. Keine Schmerzen nach der Operation.	—	möglich.	früher heftige Orbitalschmerzen.
32. FORSTER, Arch. XXIV 2, p. 103. 1878.	M. $1^1/_2$ J.	R.	—	$^3/_4$ Jahre.	Amaurose.	B. nach innen unten am meisten beschränkt.	12 mm, Schielen.	Pupille reagiren träg. Pap. trüb geschwellt. Venen verbreitert und mit Streifen eingefasst. Cornea ulcerirt.	Fibronucleartumor, wallnussgross an der Sklera adhärent.	äussere Scheide war wohl erst secundär ergriffen.	Exenteratio orbit.	$1^1/_2$ J. noch kein Recidiv.	unten aussen.	ob. Lid geht b. ü. d. Mitte des Corneа Chemosis.	—
33. H. SATTLER, Archiv für Ophthalm. 1878, XXIV, p. 127.	M. 5 J.	R.	—	4 Wochen keine Schmerzen.	Amaurose.	B. stark beschränkt.	seit 4 Wochen.	Medien klar. An Stelle der Pap. grosse weisse Masse. Venen erweitert, geschlängelt.	Tuberkulose cylindrisch, 25 mm lang. 18 mm dick.	Nerv mit Scheiden betheiligt.	Exstirpation mit Bulbus.	Eiterung und nach $^1/_2$ Jahr. † unter meningitischen Erscheinungen.	—	—	am Chiasma haselnussgrosse Geschwulst; Bronchialdrüsen geschwellt; Basilarmeningitis.
34. ARMAIGNAC, Journ. de médecine 1878.	W. 26 Mon.	—	—	10 Monate.	—	—	stark.	Cornea ulcerirt. Im Augenhiutergrund gelbe Massen.	Encephaloid d. Retina uud des Opt.	Tumor hängt an der Sklera, umgibt den Opt. und geht durch ihn in den Bulbus.	Exstirpation mit Bulbus.	zwei mal Recidiv, das erste mal operirt, das zweite nicht mehr.	—	—	—
35. ALT, Knapps Arch. 1878, VII, p. 46.	M. 31 J.	L.	—	6 Jahre.	seit 1 Jahr Amaurose.	B. allseitig eingeschränkt.	3—4'' in der Axe.	totale Atrophie der Papille. Sonst Alles normal.	Endotheliom, 23 mm lang.	—	Exstirp. ohne Bulbus. Nach 4 Std. auch Bulbus we., unerträgl. Schmerzen halber.	im 27. Jahr Epilepsie; nach der Operation nur vereinzelte Anfälle.	—	—	—

Fall	Alter u. Geschlecht	Auge	Aetiologie	Dauer der Entwicklung	Sehvermögen und Art der Erblindung	Beweglichkeit und Doppelbilder	Protrusion	Ophthalmoscopischer Befund	Art und Grösse des Tumors	Verhältniss der Sehnervenscheide	Operation	Ausgang	Palpation	Lidschluss	Bemerkungen
36. PUFAHL, Hirschbergs Beiträge zur prakt. Augenheilkunde. 1878, III.	W. 14 J.	R.	—	kurz.	Amaurose.	normal.	1 cm. Der Exophth. hatte sich unter Schmerzen während der Menstruation gebildet.	Papille pilzförmig, trüb, verwaschen.	Sarcom.	—	Enucleation mit Exstirpation.	—	—	—	—
37. STRAWBRIDGE, Transact of the americ. ophth. soc. 1878, p. 383.	W. 24 J.	R.	—	seit Kindheit.	seit 4 Jahren Erblindung.	B. normal.	12 mm.	Atrophie der Papille.	Gliom 28 mm lang, 20 mm dick.	Scheiden hypertrophisch.	Exstirpation mit Erhaltung d. Bulbus, der aber bald an eitriger Keratitis vollstdg. zu Grunde ging.	auch das l. Auge erblindet später unter Hirnerscheinungen.	—	—	—
38. HOLMES, Knapp. 1879, VII, p. 301.	W. 10½ J.	—	—	7 Monate.	seit 4 Monaten Amaurose.	gut	leicht in der Axe.	Pup. weit, Pap. grau, verwaschen, Venen dick.	Myxofibrom klein.	Dura = Kapsel.	Bulbus u. Tumor mit einander entfernt.	Heilung.	—	—	Orbitalschmerzen, Schwindel.
39. SCHOTT, 1879, VII, p. 81.	W. 3½ J.	R.	—	2 Jahre.	Amaurose.	gut.	7 mm nach oben innen.	Pupille reagirt nicht allein. Pap. grünlich und verwaschen.	Gliosarcom, 28 mm lang, 20 mm breit, 19 mm dick.	—	Tumor entfernt, nachher wegen Fiebers auch Bulbus.	† am 7ten Tag unter Gehirnerscheinungen. Section ergibt: Hirntumoren.	—	—	—
40. W. WILLEMER, Arch. für Ophth. 1879, XXV 1, p. 189.	W. 6 J.	R.	—	1½ Jahre.	zuvor Strabismus divergens. Später absolute Amaurose.	B. nach innen und unten am meisten beschränkt.	10 mm in der Axe.	Pupille weit, reagirt nur sympathisch. Pap. steil, weiss und trüb.	Myxosarcom, 40 mm lang, 25 mm hoch, 20 mm breit.	von beiden Scheiden bedeckt.	Enucleation u. Exstirpation.	Heilung.	innen unten.	möglich.	nie Schmerzen.
41. id. 1879, p. 195.	W. 4¾ J.	L.	Typhus.	2½ Jahre.	vollständige Amaurose.	B. nur nach aussen schlecht.	20 mm, l. Auge steht höher als das rechte.	Pupille reagirt nur sympathisch. Papille weiss. Venen stark.	Myxosarcom, 28 mm lang, 24 mm dick.	intravaginal.	Enucleation u. Exstirpation.	nach der Operation septische Infection, † unter Convulsionen.	rings um Bulbus.	nicht möglich.	—
42. LAQUEUR-Willemer. Arch. für Ophth. 1879, p. 241.	W. 14 J.	—	—	1½ Jahre.	Fingerzählen in 1'.	B. nach aussen und oben fast ganz aufgehoben.	4 Linien nach innen und unten.	enorme Hypermetropie und deutliche Stauungspapille.	Myxosarcom, 26 mm lang, 23 mm breit.	äussere Scheide überzieht die Geschwulst.	Exenteratio.	nach 6 Monaten noch kein Recidiv.	—	—	—
43. HIGGENS, Brit. med. Journ. 1879, p. 616.	W. 5 J.	—	—	2 Jahre.	Amaurose.	B. ziemlich gut.	nach oben und vorn, Strabismus divergens.	Atrophie.	Fibrom.	intravaginal.	Exstirpation mit Bulbus.	—	hinter dem Bulbus.	—	Idiot.
44. KNAPP, Americ. Ophthalm. Nagel, Jahrb. 1879, XI, p. 557.	M. 2 J.	R.	Fall vor 5 Wochen.	5 Wochen.	—	B. gut.	Exophthalmus gerade.	Neuritis optica.	Gliosarcom, myxomatös 30 : 7 : 15.	an der äussern Scheide entstanden.	Exstirpation mit Erhaltung des Bulbus. Bulbus nachher vereitert.	Uebergreifen auf das andere Auge und Erblindung durch Stauungspapille.	—	—	—
45. CHENANTAIS, Soc. anat. de Nantes 1879.	W. 18½ J.	—	—	3 Monate.	—	—	—	—	Neuroma medullare kleiu hühnereigross.	—	Exstirpation mit Enucleation.	Heilung.	—	—	—
46. PFLÜGER, Bericht der Augenklinik Bern 1879.	W. 9 J.	L.	vor 2 J. fieberhafte Krankheit.	2 Jahre.	Abnahme von S.	B. nur nach oben und aussen beschränkt.	9 mm, vorn innen unten.	Stauungspapille im atroph. Stadium, Hypermetropie.	Fibrosarcoma 3 cm. lang.	Tumor von den Scheiden ausgegangen.	Exstirpation mit Bulbus.	Heiluug.	oben aussen.	—	—
47. TEILLAIS, Gliome du nerf optic. Nantes 1881.	M. 62 J.	L.	—	10 Jahre.	Amblyopie seit 10 Jahreu.	—	3 cm nach vorn unten.	Medien undurchsichtig.	Gliom nussgross.	—	Enucleation und Exstirpation.	Heilung, nach drei J. noch kein Recidiv.	—	Lid. geschwellt.	keine Schmerzen bis vor 2 Monaten.
48. PONCET, Archiv. XXVIII, p. 40. 1881.	W. 16 J.	—	—	3 Jahre.	seit 6 Jahren Amaurose.	—	geriug.	Cornea zerstört.	Myxom; die Chorioidea zeigte sich verknöchert. Atrophie d. Opticus.	—	—	—	—	—	—
49. VOSSIUS, Archiv. XXVIII, p. 42. 1882.	M. 2½ J.	L.	—	seit Geburt.	Amaurose.	sehr gut.	10 mm. Bei der Geburt wurde Schielen bemerkt.	Pup. gegen Licht ohne Reaction. Papille geschwellt, weisslich. Venen stark.	Myxosarcom, 25 mm lang, 28 mm breit, 25 mm hoch.	—	Exstirpation mit Bulbus.	nach drei Jahren keiu Recidiv.	—	—	—
50. STEFFAN-VOSSIUS, Arch. 1882, XXVIII, p. 51.	M. 8 J.	L.	Tussis conv.	2 Jahre.	absolute Amaurose.	B. nach unten und aussen mangelhaft.	mässig.	Schwellung u. weisse Atrophie des Opticus, ohne frühere Neuritis.	Myxosarcom, 32 mm lang, 22 mm hoch, 27 mm breit.	—	Enucleation und Exstirpatiou.	nach ¾ Jahren trotz unreiner Exst. kein Recidiv.	—	—	—
51. LAWSON, On a case of toum. Springing from the opt. nerv. Hosp. Rep. 1882, X 3, p. 296.	M. 65 J.	L.	—	5 Wochen vor Spitaleintritt bemerkt.	keine Lichtempfindung.	unbeweglich.	nach vorn aussen.	Pupille starr.	Rundzellensarcom, in Orbitalfett sich verlierend; das Recidiv war ins os sphen. und ethmoid gewuchert.	von der äusseren Scheide ausgehend.	Enucleation und Exstirpation.	nach 2 Mon. Recidiv. † an Erschöpfung. Metastasen in Bronchialdrüsen, Nieren, Leber, Milz.	—	—	—
52. HUC, Essai sur les tum. d. n. opt. Thèse 162, p. 445. Paris 1882.	M. 7 J.	—	—	—	allmählige Abnahme von S.	B. lang erhalten.	später Exophthalmus.	Neuroretinitis, Atrophie der Papille.	Sarcom.	—	—	—	—	—	Schmerzlosigkeit.
53. HULKE, On a case of spurions neuroma of the optic nerve. Ophth. Hosp. Rep. 1882, X 3 o. 293.	W. 19 J.	R.	—	13 J. langsam.	auf quantitative Lichtempfindung gesunken.	fast normal.	mässig.	nichts Abnormes.	Sarcom.	intravaginal.	Exstirpation u. Enucleation zusammen.	Heilung.	Tumor fühlbar.	nicht möglich.	schmerzlos.

Fall	Alter u. Geschlecht	Auge	Aetiologie	Dauer der Entwicklung	Sehvermögen und Art der Erblindung	Beweglichkeit und Doppelbilder	Protrusion	Ophthalmoscopischer Befund	Art und Grösse des Tumor	Verhältniss der Sehnervenscheide	Operation	Ausgang	Palpation	Lidschluss	Bemerkungen
54. EWETZKY, Nagel 1882, XIII, p. 450.	M. 14 J.	L.	—	langsam.	Amaurose.	B. allgem. beschränkt.	vorhanden.	neuritische Atrophie.	Endotheliom.	Tumor geht von der äussern Scheide aus. Scheiden auch erkrankt.	Exstirpation mit Bulbus.	—	hinter Bulbus weicher Tumor.	—	—
55. HESDÖRFER, Diss. Würzburg 1883.	W. 18 J.	L.	—	3 Jahre.	Lichtschein.	allseits frei.	17 mm nach unten und aussen.	Pupille reagirt gut. Trübe Stauungspap. mit klein. Blutungen. Neuritis. Venen stark, Arterien dünn.	Neurogliasarcom elastisch, 40 mm lang, 37 mm breit, 33 mm hoch.	äussere Scheide = Kapsel.	Ausräumung der Orbita.	während 6 Monaten kein Recidiv.	—	—	—
56. VERON, Recueil d'Ophth. 1883.	M. 18 J.	—	—	$3^1/_2$ Jahre.	vollkommene Amaurose.	B. etwas nach innen oben vermindert.	Exophthalmus allmählig zunehmend.	Atrophie der Papille.	Myxofibrom von Fischblasenform, 50 mm lang, 30 mm hoch. Gewicht 22,0.	intervaginal.	Enucleation und Exstirpation.	Heilung.	Tumor resistent, m. Bulbus zusammenhängend.	nicht möglich.	im Beginn Schmerzen in der Temporalgegend.
57. PARISOTTI et DESPAGNET, Fibrome du nerf opt. 1884.	W. 31 J.	R.	Typhus im 11. Jahr.	20 Jahre.	Amaurose.	B. wenig allgemein beschränkt.	langsam.	Medien klar, Pupille reagirt nur symp.	Fibrom.	intervaginal, Scheiden verdickt.	Enucleation u. unvollständige Exstirpation.	Recidiv, II. Exstirpation u. Exenteration. † nach 2 Tagen.	Tumor fühlbar hinter Bulbus.	—	früher Stirnschmerzen.
58. KUNATSCHOWITSCH, Med. Obezz. Moscou 1885.	W. 18 J.	R.	—	10 Jahre.	Amaurose.	B. gut.	stark.	—	Myxom, gänseeigross, an der Peripherie mit 1 mussgr. Cyste.	äussere Scheide bedeckt den Tumor, Nerv betheiligt.	Enucleation und Exstirpation.	Heilung.	Tumor fühlbar.	möglich durch lange Lider.	keine Schmerzen.
59. VOSSIUS. Ueber d. N.-Geschw. Berl. Klin. Wochenschrift. 1885, XXII, p. 199.	W. 19 J.	L.	—	mehrere Jahre.	auf g. Fingerzählen in 8', später Amaurose.	—	allmählig nach unten sich steigernd.	Pup. weit ohne Reaction. Venen dick geschlängelt. Art. eng. Papille atrophisch.	Myxosarcom wurstförmig vom Bulbus bis for. opt., 37 mm. lang.	äussere Scheide intakt, alles Uebrige erkrankt. Viel Nervenfasern atrophisch.	Exstirpation mit Bulbus.	Heilung ohne Recidiv.	—	—	—
60. JOHNSON, myxosarcoma of the opt. nerve withe hyalin degenerat. Arch. of Ophth. 1885, XIV, p. 151.	W. 12 J.	L.	—	6 Jahre.	Amaurose, 6 Monate nach Exophth.	B. nur nach unten beschränkt.	13 mm nach oben.	Cornea trüb. Pupille reagirt schwach. Pap. weiss klein. Gefässe dünn.	Myxosarcom, 35 mm lang, 20 mm breit, eiförmig. Nerv betheiligt.	äussere Scheide = Kapsel.	Enucleation und Exstirpation.	Heilung ohne Recidiv.	bes. aussen unten.	nicht möglich.	—
61. SCHIESS-GEMUSEUS, Arch. f. Ophth. 1886, XXXIV 3, p. 226.	W. $12^1/_2$ J.	R.	soll als kleines Kind das r. Auge weniger geöffnet haben als das l.	1 Jahr.	Gesichtsfeld allg. beschränkt. S schwankend $^2/_3, ^2/_7, ^2/_5 — ^1/_{200}$.	B. oben behindert. Doppelbilder.	etwas nach unten.	Stauungspapille, Pup. reagirt träg, Medien klar, Venen geschläng.	Myxosarcom Opticus intact. 37 mm lang, 13 mm breit.	intervaginal.	Exstirpation mit Erhaltung des Bulbus.	Heilung mit Beweglichkeit. Kein Recidiv.	oben.	möglich.	—
62. WOLFHEIM, Inaug.-Diss. Königsberg 1887.	M. 8 J.	L.	—	—	Amaurose.	B. gleichmässig beschränkt.	langsam in der Axe.	Medien klar, Prominenz o. Mit Haemorrh. Gefässe normal.	Myxosarcom, 27 mm lang, 21 mm breit, 24 mm hoch.	Dura mit Tumor verwachsen.	Exstirpation mit Bulbus und Ausräumung der Orbita.	Heilung.	Tumor fühlbar.	möglich.	—
63. TILLAUX, Gaz. des Hôp. 1887, LX p. 161.	M. 40 J.	L.	—	18 Monate.	Amaurose; subjective Erscheinungen.	B. allgemein beschränkt.	stark.	Neuritis optic. Cornea trüb im cent. Drittel.	Sarcom, gefässreich.	intervaginal; Nerv betheiligt.	specifische Kur ohne Erfolg. Exstirpation und Enucleation.	Heilung, keine Schmerzen mehr.	—	nicht möglich, ödematös.	in den ersten vier Monaten Schmerzen, dann acht Monate Ruhe, dann wieder Schmerzen.
64. PANAS, Tumeur du nerf opt. Jacqs. Diss. Paris 1887.	M. 59 J.	R.	—	6 Jahre.	S begann vor 6 Jahren zu sinken.	B. gleichmässig beschränkt.	mässig.	Papille weiss.	Endotheliom, klein, mandelgr. bis for. opt.; wenig Gefässe, keine Nervenfasern zu find.	—	Enucleation und Exstirpation.	Heilung, kein Recidiv.	oben tief hinten.	nach d. Operation Ptosis.	keine Schmerzen.
65. G. LAWSON, Hospital Rep. 1888, XII, p. 1.	M. 12 J.	L.	kein Trauma.	2 Monate.	Amaurose.	gut.	nach vorn und unten.	Pupille starr, Papille weiss, Ränder verwaschen, Venen gross geschlängelt.	Sarcom theils myxomatös, 23 mm lang, 18 mm dick.	äussere Scheide = Kapsel.	Exstirpation mit Bulbus.	Heilung.	oben innen harte Masse.	—	Kopf und Stirnschmerzen.
66. AYRES, Journ. americ. med. 8 mars 1890.	M. 12 J.	—	—	—	Amaurose.	—	vorhanden.	Neuritis optica.	Myxosarcom, 28 mm lang, 20 mm grösster Durchmesser.	Optic. geht durch den Tumor, auch verändert	Exstirpation mit Bulbus.	—	—	—	—
67. id. 1890.	W. 22 J.	—	Fall auf den Nacken im 9. Jahr.	11 Jahre.	Amaurose.	erhalten.	7 mm.	—	Sarcom, Pyramide v. 25 : 14 mm Basis, 40 mm Länge.	—	Exstirpation.	† an Typhus nach 6 Monaten.	—	—	—
68. GARNIER, Ein Fall von Myxosarcom d. Opt. Klin. Monatsblätter. 1891, XXIX, p. 515.	W. 15 J.	R.	—	1 Jahr.	S vermindert.	erhalten.	vorhanden.	Neuritis optica.	Myxosarcom, 35 mm lang, 18 mm dick.	beide Scheiden ergriffen.	Exstirpation sammt Bulbus.	Heilung, nach 3 Mon. noch kein Recidiv.	—	—	—
69. GLOOR, 1892.	W. 36 J.	R.	—	3 Jahre.	R S = $^1/_5$.	B. nach oben und beiden Seiten stark, nach unten wenig beschränkt.	gering, Doppelbilder können hervorgerufen werden.	Medien klar, Papille grau, trüb, verwaschen, Arterien dünn, Venen geschlängelt.	Fibrosarcom v. Bulbus bis for. opt. reichend, 9 mm quer in toto.	Nerv mit Pia normal.	Enucleation und Exstirpation.	Heilung, 3 Jahre kein Recidiv.	Tumor fühlbar.	möglich.	Stirnschmerzen. Fliessen der Augen.

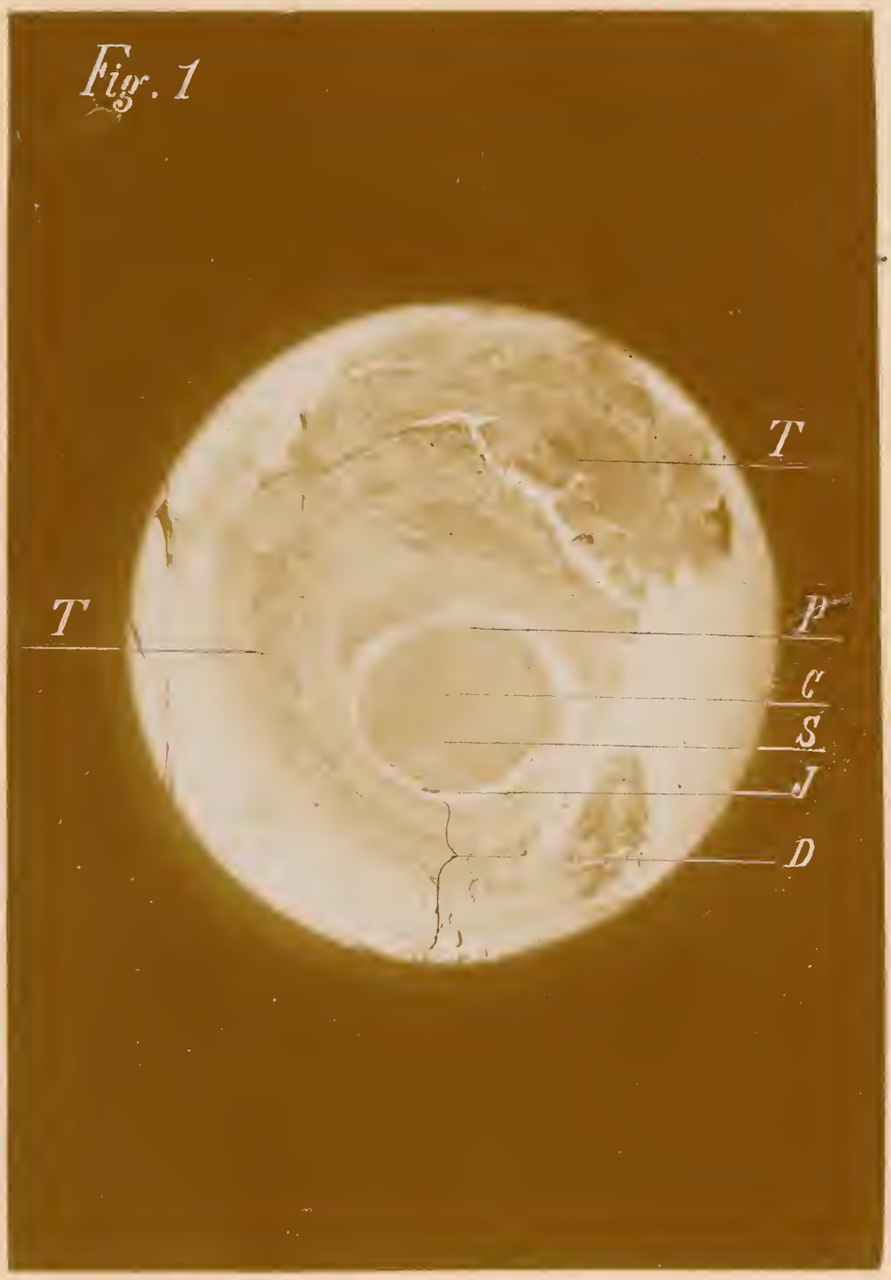
Fig. 1
T
T
P
C
S
J
D

Fig. 2
T
N
P
S
N
D

Fig. 3.

Fig. 4.